



VERMELHO LILÁS E ROSA

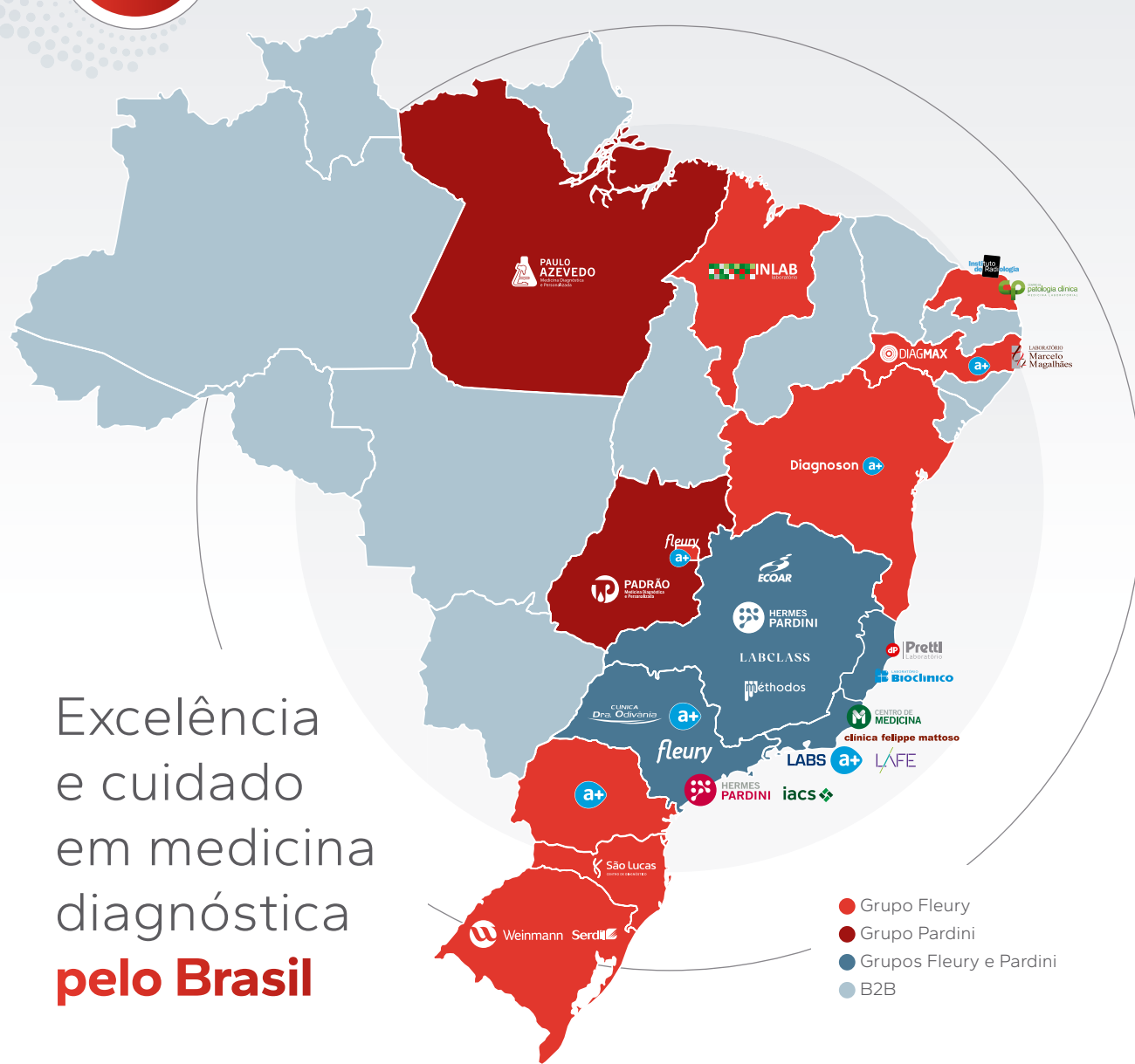Uma série de conteúdos em apoio às campanhas mundiais de conscientização dos meses de setembro, outubro e novembro.

NESTA EDIÇÃO:

- ✓ Análises Clínicas
 - ✓ Cardiologia
 - ✓ Endocrinologia
 - ✓ Infectologia
 - ✓ Medicina Fetal
 - ✓ Neurologia
 - ✓ Oncogenômica
- e muito mais...**

CÂNCER DE MAMA

Uma abordagem completa sobre o teste Oncotype DX®, ensaio multigênico único que prediz com precisão a resposta individual da paciente à quimioterapia



Excelência e cuidado em medicina diagnóstica pelo Brasil

Atualmente, somos uma referência no setor de saúde do Brasil, reconhecidos pela comunidade médica e pela sociedade por nossa qualidade técnica, médica, de atendimento e gestão, além da nossa capacidade de impulsionar o setor por meio da inovação.
























Atuamos em mais de 13 estados com 558 unidades de atendimento (sendo 34 de Novos Elos) distribuídas entre diversas marcas regionais reconhecidas em diferentes segmentos, além

de um quadro de colaboradores composto por mais de 20 mil pessoas, incluindo mais de 4,6 mil médicos. Ao todo, alcançamos um total de 24 áreas técnicas e uma capacidade de processamento de mais de 300 milhões de exames por ano.

Para oferecer soluções completas e integradas em medicina diagnóstica, coordenamos a jornada de cuidado centrada no paciente através das nossas 39 marcas.

- Grupo Fleury
- Grupo Pardini
- Grupos Fleury e Pardini
- B2B

Algumas das nossas **marcas** em medicina diagnóstica

 a+ medicina diagnóstica amaissauade.com.br	 LABORATORIO Bioclinico bioclinico.com	 M CENTRO DE MEDICINA centrodeemed.com.br	 CP CENTRO DE PATOLOGIA CLÍNICA centrodepatologia.com.br
 CLÍNICA Dra. Odivânia odivania.com.br	 clinica felippe mattoso fmattoso.com.br	 Confiance confiance.com.br	 DIAGMAX diagmax.com
 Diagnoson a+ diagnosonmais.com.br	 ECOAR ecoar.com.br	 fleury medicina e saúde fleury.com.br	 Grupo Fleury grupofleury.com.br
 HEMOLAB hemolab.com.br	 HERMES PARDINI hermespardini.com.br	 iacs medicina diagnóstica iacs.com.br	 INLAB laboratório inlab.com.br
 Instituto de Radiologia institutoderadiologia.com.br	 LABCLASS labclasspardini.com.br	 LABORATORIO Marcelo Magalhães labmm.com.br	 LABS a+ labsmais.com.br
 LAFE lafelab.com.br	 métodos laboratório methodoslab.com.br	 PADRÃO Medicina Diagnóstica e Personalizada padrao.com.br	 PARDINI express campana.com.br
 PAULO AZEVEDO Medicina Diagnóstica e Personalizada pauloazevedo.com.br	 Pretti Laboratório laboratoriopretti.com.br	 São Lucas CENTRO DE DIAGNÓSTICO saolucasimagem.com.br	 Weinmann Serdil Saúde Imagem weinmann.com.br

Responsável Técnico:
Dr. Edgar Gil Rizzatti (CRM 94.199)

Fale Conosco:
marketing.medico@grupofleury.com.br

Editores Científicos:
Dra. Ana Carolina Silva Chuery
Dra. Bárbara G. Silva
Dra. Fernanda Aimee Nobre
Dra. Maria Beatriz N. Hadler
Dra. Maria do Socorro Pinheiro Margarido
Dr. Octavio Augusto Bedin Peracchi

Head de Marketing:
Sandra Marcellos

Editora Responsável:
Ana Paula Bardella (MTB 30.628)

Criação e Design Gráfico:
PariseCom

Direção de Arte:
Sérgio Parise

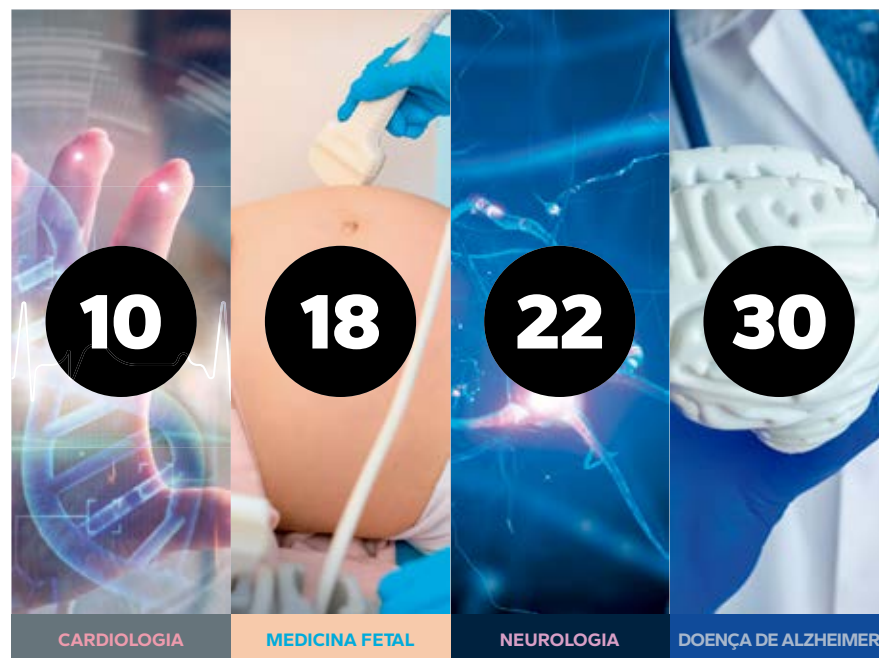Colaboração:
Alessandra Velini
Alexandre Barros
Felipe Neves
Sérgio Brito

Impressão:
HROSA

Tiragem:
15.600 exemplares



▶ Sumário




10 CARDIOLOGIA
Testes genéticos podem ser importantes aliados na confirmação do diagnóstico das arritmias hereditárias

18 MEDICINA FETAL
Ecocardiograma fornece amplo conhecimento sobre fisiologia, anatomia e ritmo cardíaco do feto

22 NEUROLOGIA
Conheça os padrões de acometimento encefálico mais relevantes na avaliação das doenças neurometabólicas

30 DOENÇA DE ALZHEIMER
Novos recursos como o PrecivityAD2™ e a pesquisa de neurofilamentos de cadeia leve apoiam o diagnóstico da doença



36 ONCOGENÔMICA
Entenda mais sobre o Oncotype, teste genético capaz de prever a eficácia de quimioterapia em pacientes com câncer de mama

42 ENDOCRINOLOGIA
Investigação da puberdade precoce central abrange testes laboratoriais, métodos de imagem e exames genéticos

48 IMUNIZAÇÃO
Saiba mais sobre a vacina contra o herpes-zóster, principal estratégia de prevenção da doença

Vermelho, Lilás e Rosa

Estar na vanguarda da Medicina Diagnóstica é unir a atenção às inovações tecnológicas, capazes de análises altamente personalizadas, ao compromisso com campanhas coletivas de conscientização que informam a população e contribuem para a atualização dos profissionais de saúde.

Alinhados com essas iniciativas, nessa nova edição da Revista Médica do Grupo Fleury compartilhamos com você conteúdos científicos que podem enriquecer sua prática clínica em diferentes especialidades.

No Setembro Vermelho, quando é celebrado o Dia Mundial do Coração, as atenções se voltam à Cardiologia. Nossos especialistas discutem o papel relevante dos testes genéticos nas investigações de arritmias hereditárias, essenciais na prevenção de eventos fatais. Além disso, trazemos uma matéria detalhada sobre como o ecocardiograma pode ajudar no diagnóstico de cardiopatias congênitas em fetos.

Setembro também é conhecido pela cor Lilás, em referência ao dia 21, data em que se

celebra o Dia Mundial da Conscientização da Doença de Alzheimer, reforçando a importância de ampliar o conhecimento sobre essa condição. Alinhada a essa campanha, esta edição destaca os avanços no desenvolvimento de exames complementares que apoiam o diagnóstico clínico da doença. Novos recursos, como o PrecivityAD2™ e a dosagem de neurofilamentos de cadeia leve, têm contribuído de forma significativa para a investigação e compreensão desse quadro.

Já no Outubro Rosa, destacamos o teste Oncotype DX®, que é capaz de prever, de maneira individualizada, a eficácia da quimioterapia no tratamento de pacientes diagnosticadas com câncer de mama. Trazemos um panorama completo sobre esse exame genético único, com resultados atualizados das pesquisas envolvendo esse teste.

Em Neurologia, apresentamos um artigo que discute o papel da neuroimagem no diagnóstico das doenças neurometabólicas, desde aquelas associadas ao uso de medicamentos, deficiências vitamínicas ou excesso de

compostos químicos no organismo, até as secundárias a outras afecções crônicas, como o diabetes. Além de promover uma atualização sobre o tema, o texto apresenta o significado dos principais padrões de acometimento encefálico nessas condições.

Na área da Endocrinologia, o destaque vai para um tema frequentemente discutido em consultórios de pediatria: a puberdade precoce central. Abordamos os métodos de investigação dessa condição, que incluem testes laboratoriais, exames de imagem e avaliação genética. Em Imunização, o assunto principal é a vacina de herpes-zóster e a importância da aplicação em seu público-alvo, que inclui pessoas idosas e imunossuprimidos.

Desejamos que esta edição ajude a aprofundar o conhecimento clínico e a incentivar práticas de excelência no cuidado aos pacientes. Agradecemos a parceria e desejamos boa leitura! ▣

Dr. Edgar Gil Rizzatti,
Diretor médico do Grupo Fleury





Aqui
tem
vacina!




Guia Prático de **Vacinas**

Confira material completo e de referência para prescritores e profissionais na sala de vacinação, preparado por nossos médicos especialistas.



Aponte a câmera do seu smartphone para o QR Code e acesse o material completo.

 **Grupo Fleury** | Paixão pelas pessoas e pelo que fazemos.

fl | Med

Está em nossa essência compartilhar conhecimento.

- ARTIGOS CIENTÍFICOS
- EVENTOS
- PODCAST
- REVISTA MÉDICA
- VIDEOAULAS
- WEBMEETING

Acesse o perfil do FleuryMed no Instagram. Lá você encontra conteúdos científicos, informações sobre nossos produtos e serviços, eventos e atualizações em Medicina Diagnóstica de ponta, nas mais diversas especialidades.



SIGA NOSSO PERFIL NO INSTAGRAM e fique por dentro dos temas mais discutidos pela comunidade médica.

Conhecimento médico de referência

Confira alguns artigos que selecionamos para você:



Setembro Vermelho



Arritmia Hereditária
Os testes genéticos podem ser importantes aliados na confirmação das arritmias hereditárias.



Avaliação cardiológica na prática esportiva
Como a investigação pode prevenir doenças, além de detectar precocemente condições causadoras de morte súbita.



Síndrome de Brugada
Uma abordagem completa sobre essa condição que eleva o risco de taquiarritmias ventriculares e morte súbita.



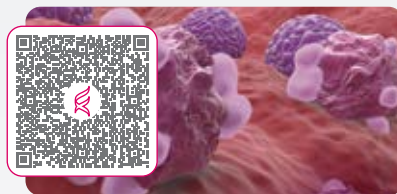Outubro Rosa



O que é o teste Oncotype DX® e o que o torna único
Saiba mais sobre esse exame genético que é capaz de prever a efetividade da quimioterapia para cada paciente.



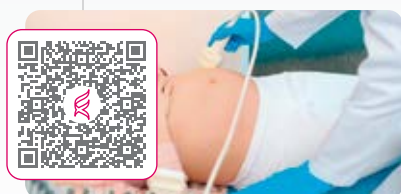Os avanços na pesquisa genética para câncer de mama e de ovário hereditários
Estratégia possibilita o diagnóstico precoce, rastreamento individualizado e aconselhamento genético dos familiares.



Definição terapêutica no câncer de ovário avançado
A HRD tem sido considerada um biomarcador tanto prognóstico quanto preditivo de resposta aos PARPi.



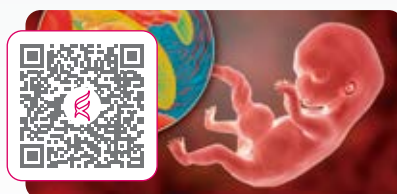Medicina Fetal



Ecocardiograma na avaliação das cardiopatias congênitas
Obrigatório no pré-natal desde 2023, o ecocardiograma fetal pode detectar cardiopatias congênitas na vida intrauterina.



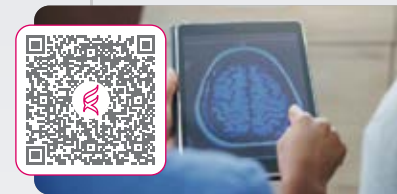Novo NIPT determina risco fetal para doenças autossômicas recessivas
O teste é uma alternativa promissora para rastreamento, uma vez que apresenta maior sensibilidade.



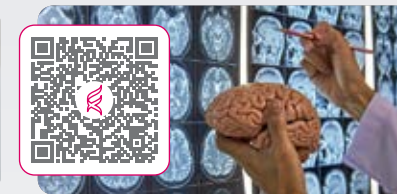Quando pesquisar a toxoplasmose congênita
Confira como interpretar os testes sorológicos para diagnóstico da infecção durante a gravidez.



Neurologia



Atualizações sobre os novos biomarcadores de sangue periférico
Novos recursos como o PrecivityA2™ e a pesquisa de neurofilamentos de cadeia leve apoiam na investigação da doença de Alzheimer.



Perda de memória e desorientação em paciente idoso
Diagnóstico exige uma abordagem multidisciplinar e deve ser feito de forma criteriosa para descartar enfermidades tratáveis.



Avaliação por imagem das doenças neurometabólicas adquiridas
Conheça os padrões de acometimento encefálico mais relevantes na avaliação das doenças neurometabólicas.



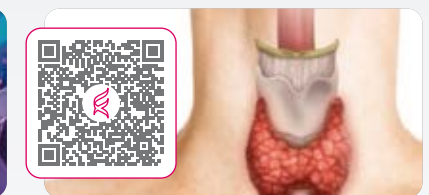
Endocrinologia



Puberdade Precoce Central
Investigação da puberdade precoce central abrange testes laboratoriais, métodos de imagem e exames genéticos.



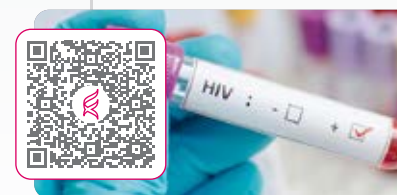Painel genético germinativo para hipogonadismo hipogonadotrófico
Novo teste avalia 52 genes que podem definir o diagnóstico da condição e individualizar o tratamento desses pacientes.



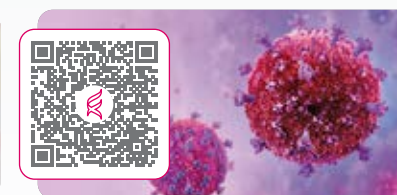Hipotireoidismo na população idosa
Conheça as principais estratégias para diagnóstico das disfunções da tireoide, que aumenta significativamente após os 60 anos.



Dezembro Vermelho



Diagnóstico da infecção por HIV: depois de 30 anos, ainda um desafio
Saiba mais sobre os principais exames disponíveis.



Testes para infecções sexualmente transmissíveis
Um panorama sobre exames, amostras preconizadas e indicações de rastreamento.



Tudo para fechar o cerco à Sífilis
Infecção deve ser investigada em pacientes assintomáticos, sobretudo na gestação.

Diante das arritmias hereditárias




- Combinados à anamnese e a informações do ECG, **testes genéticos ganham importância para confirmar o diagnóstico dessas condições e ajudar a prevenir eventos fatais**


As canalopatias cardíacas e as cardiomiopatias, assim como a doença arterial coronariana, representam as principais causas de morte súbita cardíaca, sendo as duas primeiras condições relevantes especialmente nas crianças e nos adultos jovens com menos de 35 anos. Dessa forma, a identificação de indivíduos com risco de apresentar arritmias é importante na prevenção de eventos fatais.


Nos últimos anos, um número crescente de genes associados a arritmias hereditárias tem sido identificado, com impacto não somente na melhor compreensão do mecanismo de tais doenças, como também no manejo clínico dos pacientes e das suas famílias.


Foi nesse contexto que o Fleury Genômica incorporou uma gama extensa de testes genéticos para o diagnóstico dessas condições, o que contempla tanto de forma isolada alguns quadros bem caracterizados, como a síndrome de Brugada e a síndrome do QT longo, quanto um painel mais completo que engloba diferentes entidades em uma única análise.

Consultoria médica:

 **Dr. Dalmo Antônio Ribeiro Moreira**
Consultor Médico em Cardiologia
dalmo.moreira@grupofleury.com.br

 **Dra. Paola Emanuela P. Smanio**
Consultora médica em Cardiologia
paola.smanio@grupofleury.com.br

 **Dra. Viviane Zorzaneli Rocha Giraldez**
Consultora médica em Cardiologia
viviane.rocha@grupofleury.com.br

 **Dr. Wagner Antonio da Rosa Baratela**
Consultor médico em Genética
wagner.baratela@grupofleury.com.br

INDICAÇÕES PARA A PESQUISA DE ETIOLOGIA GENÉTICA EM ARRITMIAS

- ✓ Confirmação da causa em pacientes sintomáticos
- ✓ Identificação do risco em indivíduos assintomáticos com história familiar positiva
- ✓ Auxílio ao diagnóstico diferencial entre arritmia hereditária e outras doenças cardíacas não genéticas
- ✓ Estimativa de risco de recorrência de eventos
- ✓ Aconselhamento genético

Principais síndromes associadas às arritmias hereditárias

Síndrome de Brugada

Arritmia cardíaca rara, que acomete sobretudo homens adultos jovens e sem cardiopatia estrutural, a síndrome de Brugada (SB) apresenta prevalência global de 5-20:10.000 indivíduos, porém adquire relevância por responder por cerca de 12% a 20% dos casos de morte súbita cardíaca na população geral e em pacientes com o coração estruturalmente normal, respectivamente.

Apesar de a maioria dos portadores de SB se manter assintomática, esses indivíduos podem ter episódios de síncope recorrente ou mesmo

crises convulsivas de etiologia inexplicada ou, ainda, morte súbita cardíaca, todos eventos secundários à taquicardia ventricular polimórfica ou à fibrilação ventricular.

Segundo consenso de especialistas publicado em 2012, foram estabelecidos dois padrões de anormalidades eletrocardiográficas para a SB*:

-Tipo 1 (padrão côncavo): único padrão diagnóstico de SB, caracteriza-se por elevação do segmento ST ≥ 2 mm em ≥ 1 derivações precordiais

direitas (V1 a V3), seguida de uma onda r' e um segmento ST côncavo ou reto. O segmento ST descendente cruza a linha isoelétrica e é seguido por uma onda T negativa e simétrica.

-Tipo 2 (padrão em sela): esse padrão sugestivo de SB, caracteriza-se por elevação do segmento ST $\geq 0,5$ mm (geralmente ≥ 2 mm em V2) em ≥ 1 derivações precordiais direitas (V1 a V3), seguida por um ST convexo. O segmento ST é seguido por onda T positiva em V2 e morfologia variável em V1.

*Fontes:

- A. Bayes de Luna, et al. J Electrocardiol, 45 (2012), pp. 433-442
- Brugada J, et al. J Am Coll Cardiol 2018; 72: 1046-59



A SB tem herança autossômica dominante, mas com penetrância frequentemente incompleta. Os genes associados ao quadro parecem se relacionar com a codificação de subunidades de canais iônicos cardíacos, sobretudo de sódio, potássio e cálcio. Fatores ambientais e hormonais possivelmente também contribuem com o fenótipo.

Diante da suspeita do quadro, o ECG é fundamental. A confirmação pode ser realizada pelo achado de uma variante patogênica em um dos genes associados por meio do painel genético para SB. Nesse contexto, destaca-se que cerca de 20% a 25% dos pacientes apresentam mutação no *SCN5A*.

Vale ponderar que, se o encontro de uma mutação auxilia o clínico no diagnóstico, a ausência não exclui a condição, uma vez que, em alguns pacientes, a alteração genética pode estar em genes ainda não identificados.

Principais genes descritos associados à síndrome de Brugada

Gene	Canal envolvido
<i>SCN5A</i> <i>GPD1-L</i> <i>SCN1B</i> <i>SCN3B</i> <i>SCN2B</i> <i>RANGRF</i> <i>TRPM4</i>	Canal de sódio
<i>HCN4</i> <i>KCNE5</i> <i>KCND3</i> <i>KCNE3</i> <i>KCNJ8</i>	Canal de potássio
<i>CACNA1C</i> <i>CACNB2B</i> <i>CACNA2D1</i>	Canal de cálcio

Síndrome do QT longo

Causada por mutações congênitas em genes relacionados à função dos canais iônicos de sódio e potássio das células do coração, a síndrome do QT longo (SQTL) caracteriza-se por um prolongamento no potencial de ação cardíaco, o que aumenta a suscetibilidade do portador do quadro a uma taquicardia ventricular grave.

A SQTL hereditária tem prevalência em torno de 1:5.000 indivíduos, número que, no entanto, pode ser maior, visto que cerca de 15% a 20% dos pacientes com uma alteração genética associada ao quadro apresentam um traçado normal ao ECG de rotina.

O indivíduo acometido geralmente apresenta quadros recorrentes de síncope em idade precoce, que podem evoluir até mesmo para parada cardíaca. Nesse cenário, um antecedente de parentes com morte súbita merece atenção.

O diagnóstico da SQTL, portanto, deve ser suspeitado a partir da história clínica e familiar e das alterações eletrocardiográficas. O ECG de repouso evidencia não somente um aumento do intervalo QT ou QTc (QT corrigido pela frequência cardíaca), mas também alterações morfológicas da onda T, associados com taquiarritmias, tipicamente a taquicardia ventricular tipo *torsades de pointes*. Contudo, é possível que o exame não mostre tais achados, já que, em alguns casos, as alterações decorrem de exercício, estresse emocional ou algumas medicações.

O diagnóstico da SQTL, portanto, deve ser suspeitado a partir da história clínica e familiar e das alterações eletrocardiográficas. O ECG de repouso evidencia não somente um aumento do intervalo QT ou QTc (QT corrigido pela frequência cardíaca), mas também alterações morfológicas da onda T, associados com taquiarritmias, tipicamente a taquicardia ventricular tipo *torsades de pointes*. Contudo, é possível que o exame não mostre tais achados, já que, em alguns casos, as alterações decorrem de exercício, estresse emocional ou algumas medicações.

quadro clínico sugestivo e aconselhada a todos os membros de uma família, após a identificação da mutação no caso índice. O conhecimento do gene afetado ainda pode contribuir na escolha do tratamento e nas orientações ao paciente. Convém destacar que até 50% dos pacientes podem não manifestar sintomas. Além disso, cerca de 25% daqueles com SQTL confirmada pela identificação de uma variante patogênica em um dos genes relacionados com a doença exibem valores normais do QTc ao ECG.

A pesquisa genética, por sua vez, é recomendada para confirmar o diagnóstico de indivíduos com



Características da SQTL em relação aos genes mais frequentemente alterados

Gene	% dos casos de SQTL atribuídos a variantes patogênicas nesse gene	Incidência de eventos cardíacos	Fatores desencadeantes de eventos cardíacos	Risco de morte súbita
<i>KCNQ1</i>	30-35%	63%	Exercício e alterações emocionais	6-8%
<i>KCNH2</i>	25-30%	46%	Exercícios, alterações emocionais, sono e estímulos auditivos	6-8%
<i>SCN5A</i>	5-10%	18%	Sono	6-8%

Adaptado de: Alders M et al. Long QT Syndrome. Gene Reviews® [atualizado em junho 2018].

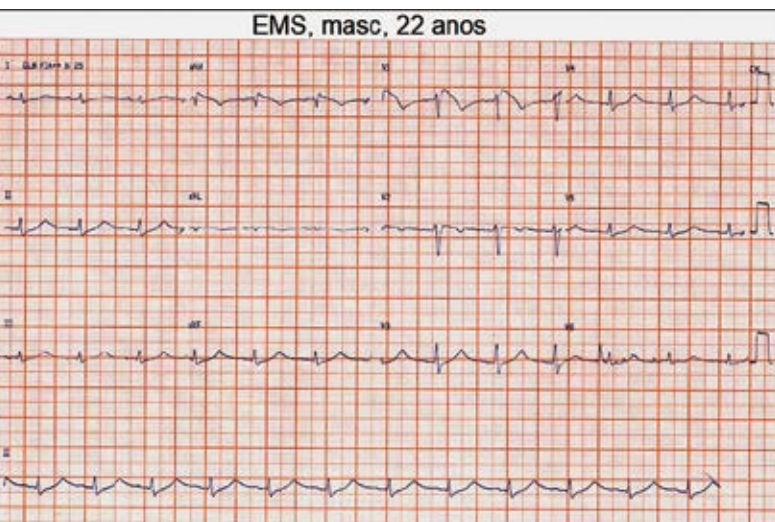


Imagem 1. Paciente masculino, 22 anos, com síndrome de Brugada. Observa-se padrão de ECG tipo I. (Arquivo Fleury)

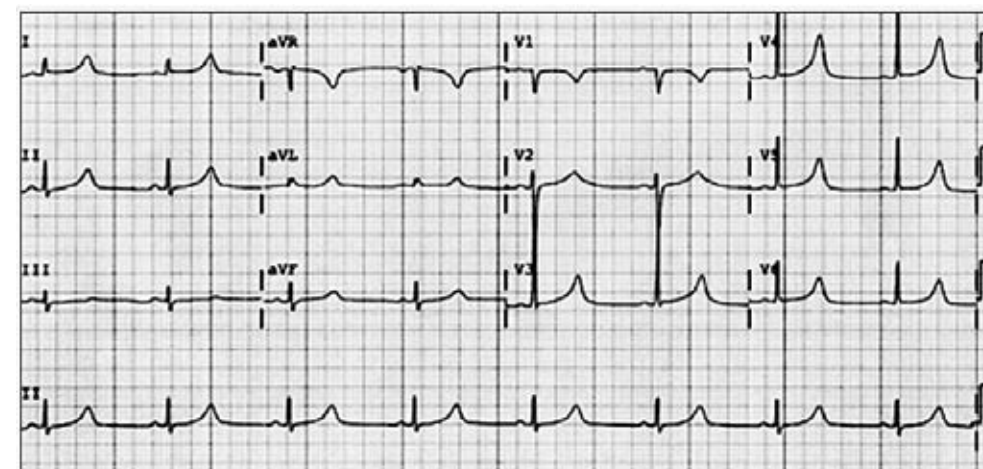
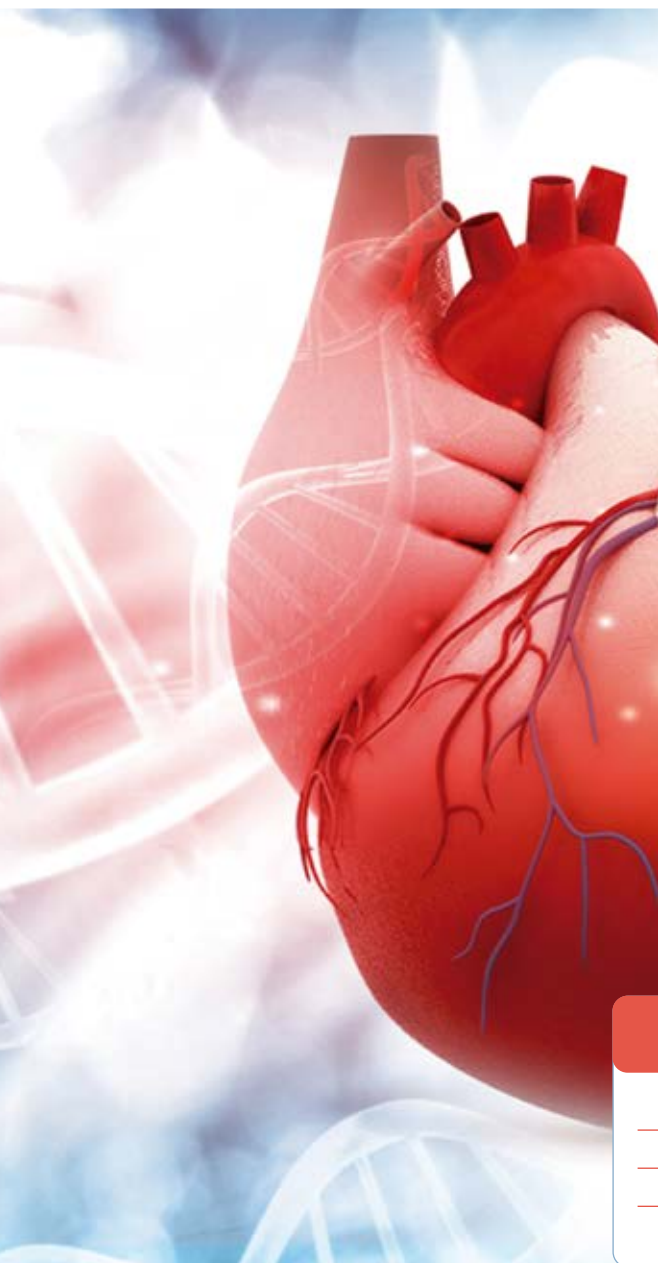


Imagem 2. Paciente feminina, 23 anos, com síndrome do QT longo. Observa-se ECG com intervalo QT = 520 ms. (Arquivo Fleury)

A identificação de indivíduos com risco de apresentar arritmias é importante na prevenção de eventos fatais



Síndrome do QT curto

Doença muito rara, a síndrome do QT curto (SQTC) hereditária tem uma prevalência estimada em 0,02% a 0,1%, na população adulta, e em 0,05%, no grupo pediátrico, e é caracterizada por um encurtamento do intervalo QT ao ECG e por um risco elevado de fibrilação atrial, fibrilação ventricular e morte súbita.

É considerada uma doença de etiologia genética, autossômica dominante, e está associada a alterações em genes que codificam proteínas de canais iônicos que participam da regulação da atividade elétrica do coração.

Os sintomas associados à SQTC incluem síncope de origem inexplicada, episódios de fibrilação atrial, especialmente em idade precoce, parada cardíaca e morte súbita, os quais geralmente surgem em adultos jovens. Vale ponderar que, com a maior disponibilidade dos testes genéticos, indivíduos assintomáticos são reportados.

O diagnóstico tem de levar em consideração a história pessoal e familiar, assim como os achados eletrocardiográficos e a presença de alteração em genes associados ao quadro.

Apesar de o ECG ser indispensável para a identificação do encurtamento do intervalo QT, muitas vezes tal achado não basta, já que não há um consenso claro em relação ao valor limite do QT abaixo do qual se considera um sinal patológico. Dessa forma, sugere-se o uso de critérios que auxiliem a definição do quadro. De qualquer modo, o encontro de mutações nos genes associados à síndrome corrobora o diagnóstico.

Principais genes descritos associados à SQTC

Gene	Proteína codificada
KCNH2	Subunidade alfa do canal de potássio I _{Kr}
KCNQ1	Subunidade alfa do canal de potássio I _{Ks}
KCNJ2	Canal de potássio I _{K1}
CACNA1C	Subunidade alfa do canal de cálcio tipo-L

Critérios diagnósticos para a SQTC

Critérios	Pontuação
Intervalo QTc	
<370 ms	1
<350 ms	2
<330 ms	3
Intervalo ponto J	
Pico da onda T <120 ms	1
História clínica⁽¹⁾	
Parada cardíaca ⁽²⁾	2
Fibrilação ventricular ou taquicardia ventricular polimórfica ⁽²⁾	2
Síncope inexplicada ⁽²⁾	1
Fibrilação atrial	1
História familiar⁽³⁾	
Parente de 1º ou 2º grau com alta probabilidade de SQTC	2
Parente de 1º ou 2º grau com morte súbita cardíaca e sem achados na autópsia	1
Síndrome de morte súbita infantil	1
Genótipo	
Positivo	2
Variantes de significado indeterminado em genes associados à SQTC	1
Diagnóstico:	
• ≥4 pontos: alta probabilidade de SQTC	
• 3 pontos: probabilidade intermediária de SQTC	
• ≤2 pontos: baixa probabilidade de SQTC	
Observações:	
(1) Os eventos devem ocorrer na ausência de outra etiologia identificada.	
(2) Considerar somente uma das três primeiras características para a pontuação.	
(3) Somente um critério deve ser pontuado.	

Adaptado de: The short QT syndrome: Proposed diagnostic criteria. /ACC. 2011 (57): 802 - 12.

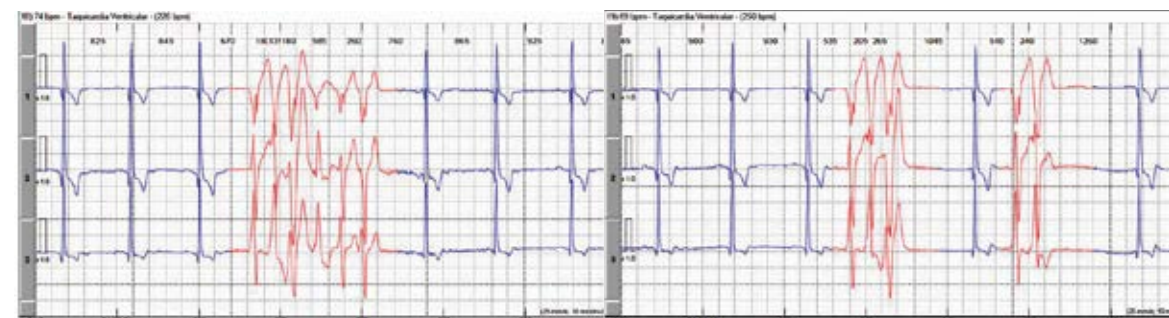Taquicardia ventricular polimórfica catecolaminérgica

Conforme sua nomenclatura, a taquicardia ventricular polimórfica catecolaminérgica (TVPC) é marcada por episódios de taquicardia ventricular polimórfica desencadeados por estímulos adrenérgicos, como exercícios e estresse emocional, levando frequentemente os pacientes, em sua maioria crianças e adultos jovens, a episódios de síncope, com risco de evolução para fibrilação ventricular e morte súbita.

A história, tanto pessoal quanto familiar, e o ECG de esforço são os principais recursos diagnósticos, uma vez que, quando feito durante atividade física, o teste pode flagrar batimentos



Imagens 3 e 4. Paciente masculino, 46 anos. Intervalo QT curto = 240 ms. (Arquivo Fleury)



ventriculares prematuros e episódios de taquicardia ventricular não sustentada – enquanto, em repouso, costuma ser normal.

De etiologia genética, a doença é transmitida de modo autossômico dominante e associa-se a aumento na liberação de cálcio do retículo sarcoplasmático nas células cardíacas. Cerca de 60% a 65% dos pacientes apresentam mutação no gene *RYR2*.

A pesquisa de alterações nos genes relacionados à síndrome não só corrobora o diagnóstico em pacientes sintomáticos, como também permite o aconselhamento genético da família.

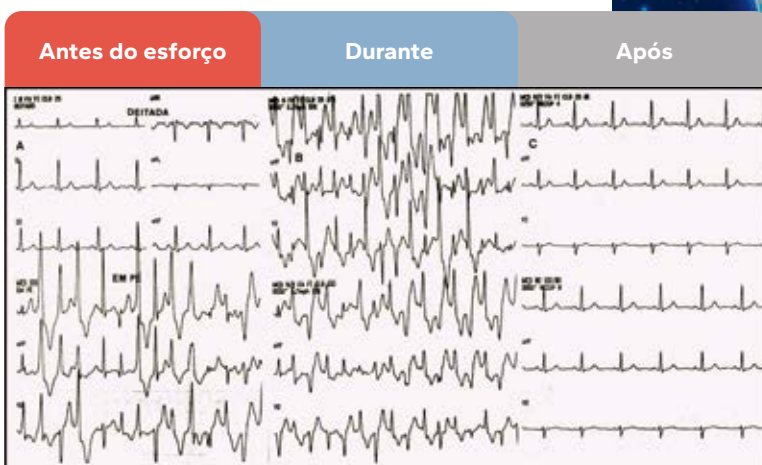
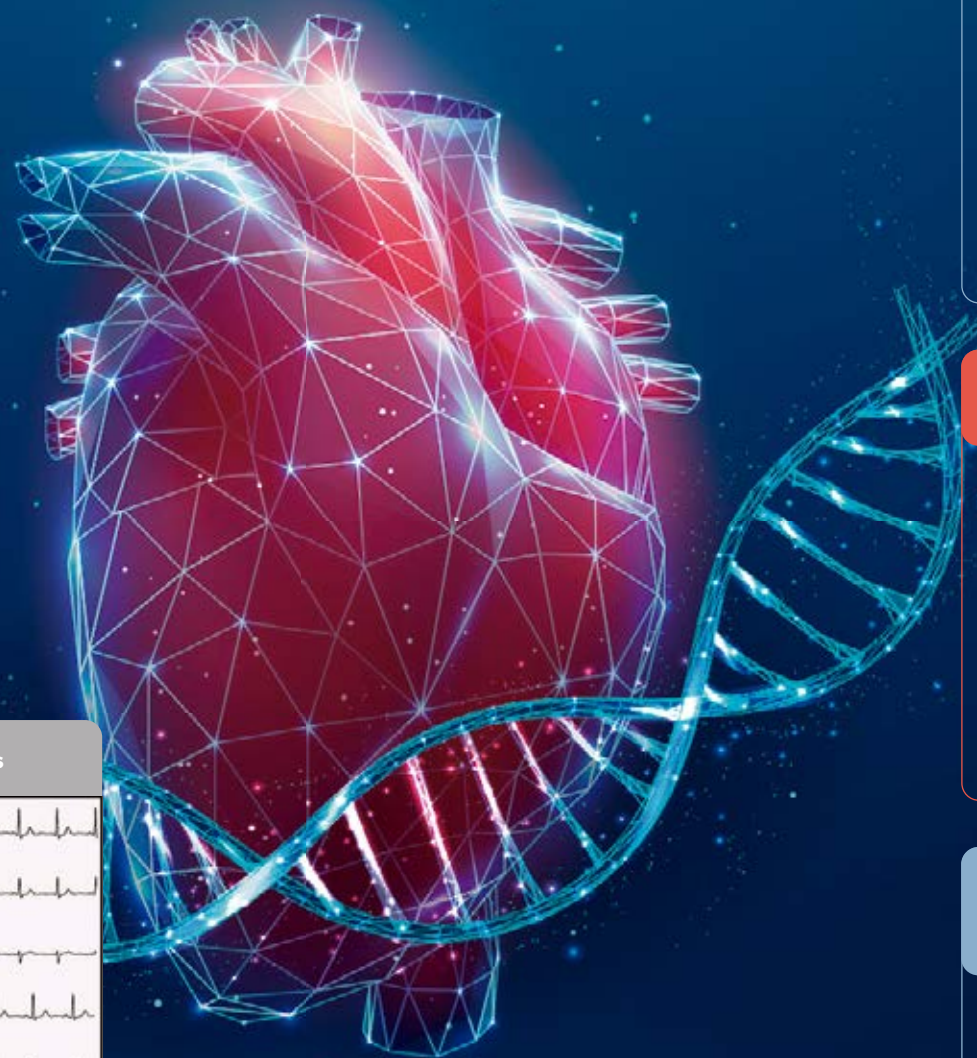
Imagem 5. Paciente feminina, 23 anos, praticante de natação, com história de palpitações e tonturas e diagnóstico de taquicardia ventricular catecolaminérgica. Registro obtido em teste ergométrico. (Arquivo Fleury)

Conheça alguns dos painéis genéticos disponíveis no Fleury Genômica para a investigação das arritmias hereditárias



PAINEL GENÉTICO PARA ARRITMIAS HEREDITÁRIAS (34 GENES)

Método Sequenciamento de nova geração (NGS)

Genes analisados *ABCC9, ACTN2, ANK2, CACNA1C, CACNB2, CALM1, CALM3, CASQ2, CAV3, DES, DSC2, DSG2, DSP, EMD, GPD1L, HCN4, JUP, KCNE1, KCNE2, KCNH2, KCNJ2, KCNQ1, LMNA, NKX2-5, PKP2, PRKAG2, RBM20, RYR2, SCN5A, TGFB3, TMEM43, TNNI3, TNNT2, TRDN.*

Amostra Sangue periférico, saliva*, swab de bochecha*

Resultados Em até 30 dias

PAINEL GENÉTICO PARA SÍNDROME DO QT LONGO (13 GENES)

Método Sequenciamento de nova geração (NGS)

Genes analisados *AKAP9, ANK2, CACNA1C, CAV3, KCNE1, KCNE2, KCNH2, KCNJ2, KCNJ5, KCNQ1, SCN4B, SCN5A, SNTA1.*

Amostra Sangue periférico, saliva*, swab de bochecha*

Resultados Em até 30 dias

PAINEL GENÉTICO PARA TAQUICARDIA VENTRICULAR POLIMÓRFICA CATECOLAMINÉRGICA (9 GENES)

Método Sequenciamento de nova geração (NGS)

Genes analisados *ANK2, CALM1, CALM2, CALM3, CASQ2, KCNJ2, KCNQ1, RYR2, TRDN.*

Amostra Sangue periférico, saliva*, swab de bochecha*

Resultados Em até 30 dias

PAINEL GENÉTICO PARA SÍNDROME DE BRUGADA (15 GENES)

Método Sequenciamento de nova geração (NGS)

Genes analisados *CACNA1C, CACNA2D1, CACNB2, GPD1L, HCN4, KCND3, KCNE3, KCNE5, KCNJ8, RANGRF, SCN1B, SCN2B, SCN3B, SCN5A, TRPM4.*

Amostra Sangue periférico, saliva*, swab de bochecha*

Resultados Em até 30 dias

PAINEL GENÉTICO PARA SÍNDROME DO QT CURTO (4 GENES)

Método Sequenciamento de nova geração (NGS)

Genes analisados *CACNA1C, KCNH2, KCNJ2, KCNQ1.*

Amostra Sangue periférico, saliva*, swab de bochecha*

Resultados Em até 30 dias

PAINEL GENÉTICO PARA FIBRILAÇÃO ATRIAL (24 GENES)

Método Sequenciamento de nova geração (NGS)

Genes analisados *ABCC9, GATA4, GATA6, GJA5, HCN4, KCNA5, KCND3, KCNE1, KCNE2, KCNH2, KCNJ2, KCNJ5, KCNJ8, KCNQ1, LDB3, LMNA, NPPA, NUP155, RYR2, SCN1B, SCN2B, SCN3B, SCN4B, SCN5A.*

Amostra Sangue periférico, saliva*, swab de bochecha*

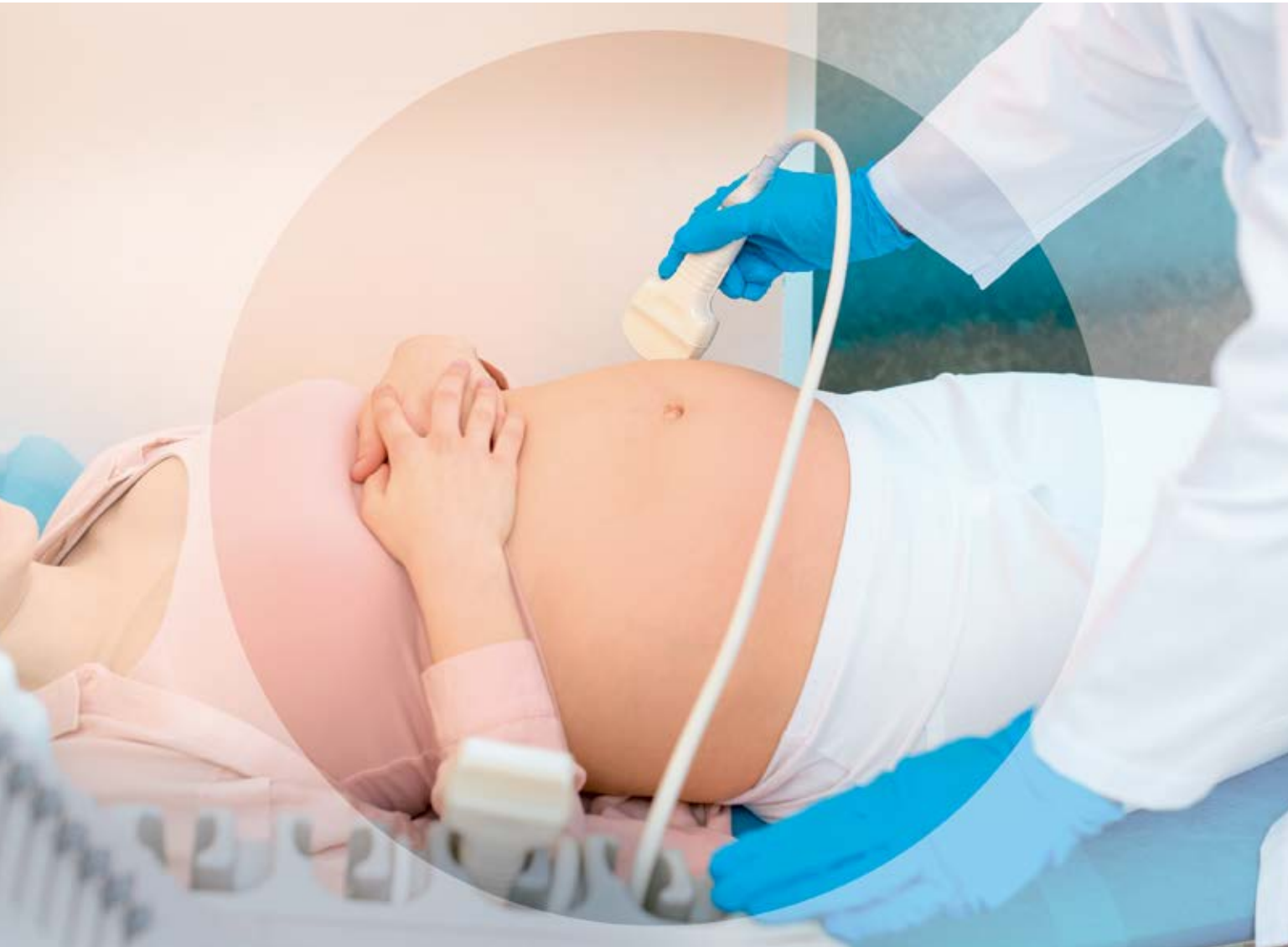Resultados Em até 30 dias

*Os exames em saliva e swab de bochecha estão disponíveis apenas pela plataforma Fleury Genômica, mediante contato prévio para envio de kit de coleta.

Consultoria médica:



Dra. Claudia Regina Pinheiro de Castro Grau
Médica coordenadora da ecocardiografia fetal e infantil do Fleury
claudia.castro@grupofleury.com.br



ECOCARDIOGRAMA NA AVALIAÇÃO DE cardiopatias congênitas

▶ Exame fornece informações sobre fisiologia, anatomia e ritmo cardíaco do feto

As malformações cardíacas são as anomalias congênitas mais frequentes em todo o mundo, com incidência de aproximadamente 8 a 10 casos por 1.000 nascidos vivos. Esse número pode ser ainda maior na vida fetal. No Brasil, dados do Ministério da Saúde mostram uma incidência de um caso em cada 100 nascidos vivos – são cerca de 23 mil a 29 mil casos por ano, representando a segunda causa de mortalidade no período neonatal.

Na imensa maioria dos casos, a cardiopatia ocorre em fetos sem fatores de risco para malformações. Em cerca de 20%, decorre de causas fetais e maternas. A possibilidade de cardiopatia na população de baixo risco fica em torno de 1%, aumentando na população com fatores de risco. Na presença de conceito anterior com cardiopatia congênita, o risco de uma nova malformação varia entre 2% e 5%. Já nas gestantes previamente diabéticas, a incidência da condição é cinco vezes maior do que nas não diabéticas.

Avaliação do sistema cardiovascular do feto

A avaliação inicial do coração fetal deve ser realizada rotineiramente durante o ultrassom morfológico, que funciona como uma triagem para o ecocardiograma fetal completo. Este consiste em uma ultrassonografia que avalia o sistema cardiovascular do feto e é realizado geralmente pelo cardiologista pediátrico.

A realização do ecocardiograma fetal permite um amplo conhecimento da fisiologia, da anatomia e da função cardíaca, assim como a compreensão da história natural e modificada das anomalias do coração intraútero, o acompanhamento minucioso, a orientação ao médico obstetra e o apoio e preparo familiar. Além disso, possibilita a programação do parto em centro terciário com equipe neonatal especializada, formada pelo neonatologista, cardiologista e cirurgião cardíaco pediátrico nos casos relevantes. O exame tem sensibilidade elevada e afasta cerca de 97% dos defeitos cardíacos na população de baixo risco quando realizado por profissional experiente. Entretanto, há limitações para

Fatores de risco para malformação cardíaca fetal

Maternos:

- ▶ Doença metabólica (diabetes, fenilcetonúria)
- ▶ Infecções maternas (citomegalovirose, rubéola etc.)
- ▶ Uso de drogas teratogênicas
- ▶ Doença autoimune (presença de lúpus ou de anti-Ro+ ou, ainda, de anti-La)
- ▶ Exposição à radiação ionizante
- ▶ Fertilização *in vitro*
- ▶ Gestação anterior ou história familiar de síndromes como a DiGeorge ou trissomias
- ▶ História familiar de cardiopatia congênita

Fetais:

- ▶ Malformações extracardíacas no ultrassom
- ▶ Translucência nual $\geq 3,5$ mm
- ▶ Hidropisia não imune
- ▶ Suspeita de cromossomopatias
- ▶ Gestação gemelar monocoriônica
- ▶ Restrição de crescimento
- ▶ Alteração do ritmo cardíaco
- ▶ Suspeita de alteração cardíaca ao ultrassom obstétrico

o diagnóstico de determinadas cardiopatias, tais como coarctação da aorta, drenagem anômala parcial das veias pulmonares, persistência do canal arterial e comunicação interatrial decorrente das peculiaridades da circulação fetal e da pequena comunicação interventricular.

Com relação ao comportamento hemodinâmico, as cardiopatias congênitas podem ser passivas, com ausência de repercussão intraútero, manifestando-se no período neonatal ou em fase mais tardia, e ativas, com repercussão durante o período intrauterino.

As principais doenças que se beneficiam do diagnóstico pré-natal são as cardiopatias com manifestações ativas intraútero, tais como anomalia de Ebstein e displasias atrioventriculares com regurgitação importante, ▶

taquiarritmias, bloqueio atrioventricular total, miocardiopatias ou outras condições que causam disfunção ventricular, além das cardiopatias passivas com manifestação no período neonatal, canal arterial dependentes, com destaque para aquelas com obstrução direita. Como exemplos, vale citar as cardiopatias obstrutivas direitas, a atresia pulmonar com septo íntegro, a estenose pulmonar valvar crítica, a tetralogia de Fallot com anatomia desfavorável, as cardiopatias obstrutivas esquerdas, a estenose aórtica crítica, a síndrome da hipoplasia do coração esquerdo, a coarctação da aorta e a interrupção do arco aórtico, bem como as cardiopatias com mistura no plano atrial, representadas pela transposição das grandes artérias, que configura a cardiopatia congênita mais comum no período neonatal.

Na estenose aórtica crítica e na atresia pulmonar com septo íntegro, é possível, em casos selecionados, a intervenção intrauterina com dilatação valvar para reduzir a hipoplasia do ventrículo e, por conseguinte, melhorar a função ventricular, com maior perspectiva prognóstica pós-natal.

Nas cardiopatias congênitas que apresentam repercussão tardia, ou seja, quando a manifestação clínica ocorre após o nascimento, com a queda da pressão pulmonar, o diagnóstico durante a vida fetal é fundamental, pois possibilita o

acompanhamento durante a gestação e após o nascimento, com cardiologista pediátrico e preparo familiar. Além disso, algumas cardiopatias podem estar associadas com malformações extracardíacas e/ou síndromes cromossômicas. Esse grupo é representado principalmente pelas cardiopatias que cursam com hiperfluxo pulmonar, tais como defeito do septo atrioventricular, comunicação interventricular ampla, comunicação interatrial e cardiopatias complexas, como a dupla via de saída do ventrículo direito, tronco arterial comum, drenagem anômala não obstrutiva das veias pulmonares, tetralogia de Fallot e os corações com fisiologia univentricular.

Indicações e período de realização do ecocardiograma fetal

A **ecocardiografia fetal** foi incorporada à rotina pré-natal pela lei federal 14.598, sancionada em 14/6/2023. Portanto, hoje é um exame de rotina obrigatório durante o pré-natal.

O período ideal para realização do ecocardiograma fetal de rotina é de 24 a 32 semanas. Em casos específicos, como na suspeita de cardiopatias ou malformações extracardíacas, gestante com fator de risco relevante ou história de cardiopatia em gestação anterior, pode-se realizar o exame em idade gestacional precoce, entre 15 e 18 semanas, via transabdominal. Nesse caso, a reavaliação é mandatória devido à limitação de resolução de imagem, ao potencial de progressão de lesões obstrutivas não identificadas na idade gestacional precoce e à identificação das arritmias.

Portanto, a gravidade da lesão, os sinais de insuficiência cardíaca, os mecanismos de progressão e a avaliação para o manejo perinatal são fatores que irão influenciar o período e a frequência do ecocardiograma.

Ecocardiograma no diagnóstico das cardiopatias na infância

O **ecocardiograma transtorácico** é o principal método de imagem para a avaliação detalhada da anatomia e função do coração nas diferentes fases da vida da criança. Além de diagnosticar cardiopatias congênitas, esse método é muito importante para o seguimento de várias doenças sistêmicas que podem acometer a função cardíaca, tais como febre reumática, doenças inflamatórias sistêmicas (como lúpus eritematoso sistêmico juvenil e artrite idiopática juvenil), síndrome da imunodeficiência adquirida, nefropatia crônica, distrofia muscular, doenças de depósito, anemia falciforme e pneumopatias, entre outras doenças adquiridas na infância. O exame também está indicado antes e após o tratamento com quimioterapia cardioprotetora (principalmente os antracíclicos) e radioterapia em região mediastinal, para orientar medidas cardioprotetoras.

Referência bibliográfica

Moon-Grady AJ, Donofrio MT, Gelehrter S, Hornberger L, Kreeger J, Lee W, et al. Guidelines and recommendations for performance of the fetal echocardiogram: an update from the American Society of Echocardiography. *Am Soc Echocardiogr.* 2023 Jul;36(7):679-723.

Quando realizar o ecocardiograma na população pediátrica

Período neonatal:

- ▶ Alteração do teste do coração: indicação absoluta de realização do exame pré-alta hospitalar.
- ▶ Sopro cardíaco, hipoxemia, síndrome do baixo débito cardíaco, quadro de insuficiência respiratória ou presença de múltiplas malformações.
- ▶ O exame também pode ser recomendado para avaliar anomalias funcionais, como a persistência do canal arterial, bem como da hemodinâmica pulmonar, para fornecer a estimativa das pressões pulmonares e da função cardíaca.

Lactentes, crianças e adolescentes:

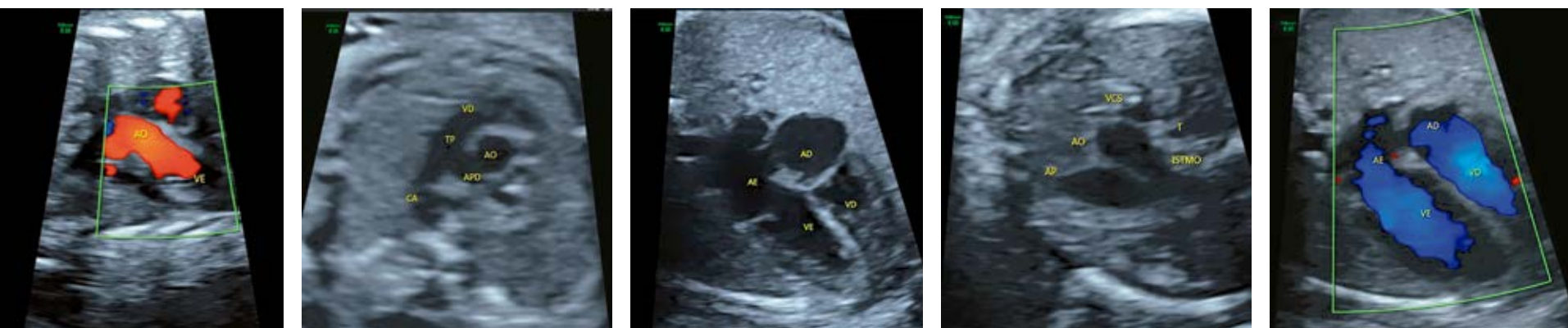- ▶ Presença de sinais e sintomas como cianose, cansaço às mamadas, déficit de crescimento, dor torácica induzida por exercício, síncope, desconforto respiratório, sopros, insuficiência cardíaca, alteração de pulsos e cardiomegalia.
- ▶ Crianças com história familiar de doença cardíaca hereditária, com síndromes genéticas associadas à cardiopatia estrutural.
- ▶ Casos assintomáticos com alterações em exames complementares (radiografia de tórax e eletrocardiograma).

Outras indicações:

- ▶ Dor torácica, palpitação e síncope são indicações importantes, embora esses sintomas possam estar relacionados a arritmias, miocardite ou outras condições que requerem investigação, inclusive as hereditárias, cuja detecção precoce pode permitir a intervenção oportuna e melhorar o desfecho em longo prazo.
- ▶ Nas arritmias, o ecocardiograma auxilia a identificar cardiopatias estruturais associadas, como a transposição corrigida das grandes artérias e a anomalia de Ebstein, com tumores cardíacos e com cardiomiopatias. O exame ainda tem utilidade no seguimento de pacientes que usam medicações antiarrítmicas e podem apresentar alteração na função miocárdica.

conclusão

A **ecocardiografia** configura o principal método diagnóstico não invasivo e com excelente acurácia na avaliação inicial das cardiopatias congênitas ou adquiridas nas diferentes fases da vida, fornecendo informações detalhadas dos aspectos anatômicos, hemodinâmicos e funcionais, além de possibilitar o planejamento terapêutico e o seguimento desses pacientes ao longo da vida. Com os avanços tecnológicos, incluindo o ecocardiograma tridimensional, a análise da deformação miocárdica (*strain*) e a integração com outras modalidades de imagem, a acurácia diagnóstica tem se aprimorado, resultando em melhores desfechos clínicos e qualidade de vida. A detecção precoce e o planejamento integrado são cruciais para garantir o melhor cuidado e tratamento desde a vida fetal nos pacientes portadores de cardiopatias congênitas. ■



Ecocardiograma fetal normal.

Avaliação por imagem das doenças neurometabólicas adquiridas

► **Determinados padrões de acometimento encefálico** podem estar ligados a diagnósticos etiológicos mais específicos

Consultoria médica:



Dr. Carlos Jorge da Silva
Consultor médico em neuroimagem
carlos.silva@grupofleury.com.br



Dr. Diego Cardoso Fragoso
Consultor médico em neuroimagem
diego.fragoso@grupofleury.com.br



Dr. Leandro Tavares Lucato
Consultor médico em neuroimagem
leandro.lucato@grupofleury.com.br



Dra. Milena Kriech Farche
Consultora médica em neuroimagem
milena.farche@grupofleury.com.br

É comum nos depararmos com situações neurológicas desafiadoras na prática clínica, as quais, em grande parte das vezes, se manifestam por disfunções cognitivas ligadas a quadros infecciosos e toxicometabólicos sistêmicos. Trata-se de um diagnóstico sindrômico amplo, que abrange desde quadros transitórios ou potencialmente reversíveis até doenças graves, relacionadas a danos encefálicos permanentes.

Nem sempre os sinais e sintomas apresentam relação direta com a gravidade da doença, o que ressalta a necessidade de aliar o raciocínio neurológico sistematizado à utilização de ferramentas que auxiliem a estreitar os diagnósticos diferenciais, permitindo a adoção de um manejo terapêutico rápido e efetivo. Nesse contexto, os exames neurorradiológicos assumem papel fundamental, possibilitando a detecção de alguns padrões de acometimento encefálico que, por vezes, estão ligados a diagnósticos etiológicos mais específicos, além de fornecerem dados prognósticos para a condição neurológica em questão.

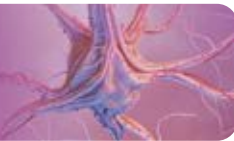Considerando-se as inúmeras etiologias que incorrem em estados confusionais, neste breve espaço abordamos algumas das causas toxicometabólicas mais prevalentes em nosso meio por intermédio da análise de padrões de imagem. Antes, porém, vale lembrar que o envolvimento encefálico relacionado a essas causas habitualmente se manifesta na forma de edema, refletindo disfunções no nível celular que comprometem o equilíbrio osmótico e a difusibilidade da molécula de água nos compartimentos intracelular, extracelular e intramielínico. Em vários casos, a disfunção neuroaxonal está diretamente relacionada com o excesso de neurotransmissores excitatórios acumulados na fenda sináptica, o que se traduz, em se tratando de anatomia radiológica, em acometimentos bilaterais e simétricos de regiões classicamente mais suscetíveis a esse tipo de dano.

Os padrões de apresentação variam e cada um favorece um grupo específico de doenças, estabelecendo um possível nexa causal. No entanto, o contrário não é verdadeiro. Nem sempre uma doença tem um único padrão de imagem, o que ressalta o papel do médico radiologista na avaliação individualizada do caso, bem como a necessidade de correlação com dados clínicos. ►

A SEGUIR, CONHEÇA
OS PADRÕES
MAIS RELEVANTES
RELACIONADOS A
doenças
toxicometabólicas

PADRÃO

ACOMETIMENTO DOS NÚCLEOS DA BASE E DOS TÁLAMOS



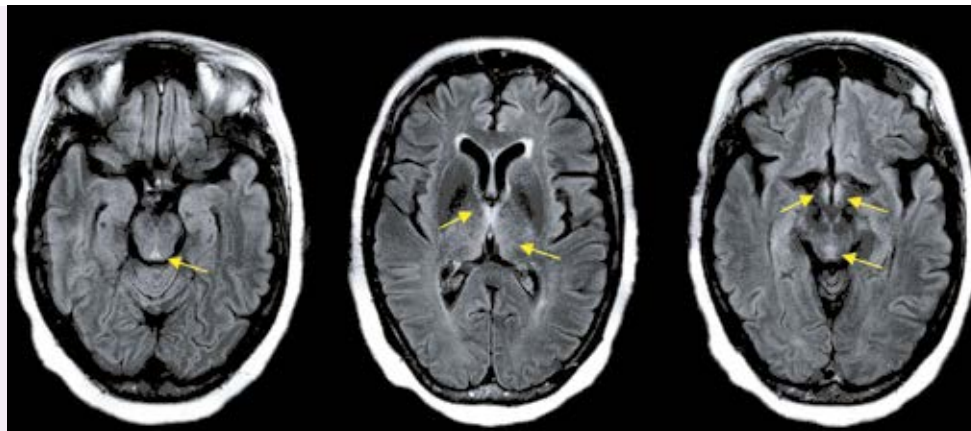
Esse padrão pode resultar em hipersinal nas sequências ponderadas em T2 e FLAIR, hipossinal em T2 ou hipersinal em T1. Como exemplos mais cotidianos, podemos citar a encefalopatia de Wernicke, as disfunções paratiroideas e a estriatopatia diabética.

▶ Encefalopatia de Wernicke

Uma vez que a deficiência de tiamina (vitamina B1) está em sua base fisiopatológica, essa condição pode ser desencadeada por situações que comprometam a absorção do nutriente pelo trato gastrointestinal, destacando-se abuso de álcool, cirurgias bariátricas, hiperêmese de diversas naturezas e até mesmo distúrbios alimentares.

Clinicamente, a encefalopatia se apresenta como um quadro confusional agudo que, por vezes, se associa à ataxia e à disfunção da motricidade ocular. Nos exames de imagem, a manifestação da fase aguda da doença se traduz por áreas de hipersinal em T2 e FLAIR e de restrição à difusão das moléculas de água – em cerca de metade dos casos, é possível observar realce pelo meio de contraste. As regiões mediais dos tálamos, os corpos mamilares e os hipotálamos são locais comumente afetados, bem como a placa tectal, a substância cinzenta periaquedutal e os putâmens (*figura 1*).

Figura 1
Imagens axiais na sequência FLAIR evidenciam áreas de hipersinal na substância cinzenta periaquedutal, nos tálamos mediais e nos corpos mamilares (*setas*).



▶ Estriatopatia diabética

Complicação não cetótica tardia de quadros hiperglicêmicos, no contexto do diabetes mellitus tipo 2, a estriatopatia diabética cursa com distúrbios do movimento conhecidos por hemicoreia e hemibalismo. Os estudos de imagem mostram hiperatenuação (na tomografia computadorizada) ou hipersinal em T1 (na ressonância magnética) afetando o estriado de forma unilateral (*figura 2*). Na grande maioria dos casos, o quadro é reversível.

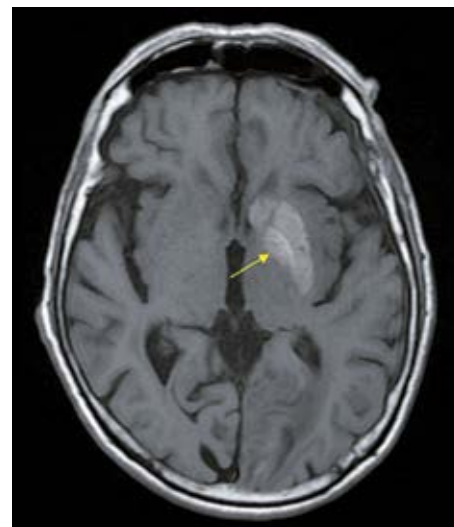


Figura 2
Imagem axial em T1 aponta hipersinal no corpo estriado esquerdo, ou seja, cabeça do núcleo caudado, putâmen e globo pálido (*seta*).

▶ Toxicidade associada à vigabatrina

Habitualmente não provoca sintomas e possui caráter reversível após a descontinuação da medicação, que é utilizada para o tratamento de espasmos infantis. Também se manifesta por áreas

de hipersinal em T2 e FLAIR, com restrição à difusão das moléculas de água, acometendo, de forma mais frequente, os globos pálidos, os tálamos, a região dorsal do tronco encefálico e os núcleos denteados cerebelares (*figura 3*).

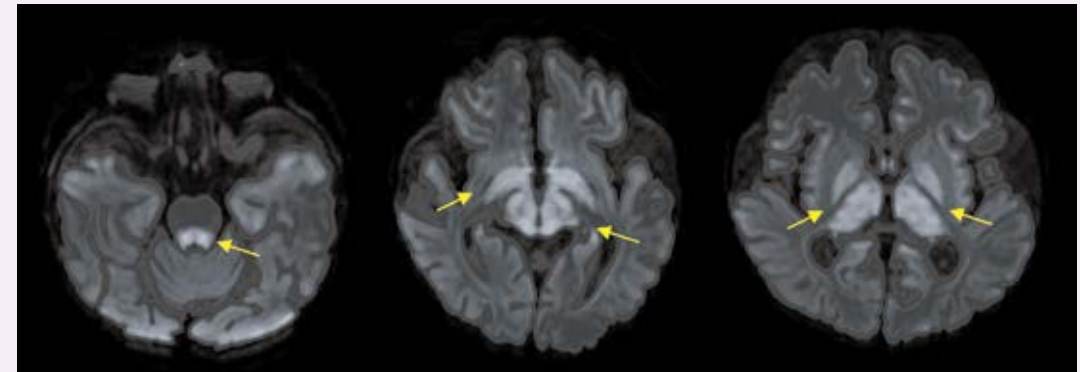

Figura 3
As imagens de difusão exibem áreas bilaterais e simétricas de restrição à difusão das moléculas de água comprometendo o tegmento mesencefálico, os tálamos e os globos pálidos (*setas*).

▶ Disfunções paratiroideas

A disfunção das glândulas paratiroides leva a um distúrbio do metabolismo do cálcio, com conseqüente deposição desse mineral nos núcleos da base. A tomografia computadorizada revela calcificações simétricas nos globos pálidos, putâmens e

núcleos caudados. Os tálamos, a substância branca subcortical e os núcleos denteados também podem estar envolvidos (*figura 4*). Essas alterações se apresentam no estudo de ressonância magnética como áreas de baixo sinal nas sequências de suscetibilidade magnética, por vezes com hipersinal nas imagens ponderadas em T1.

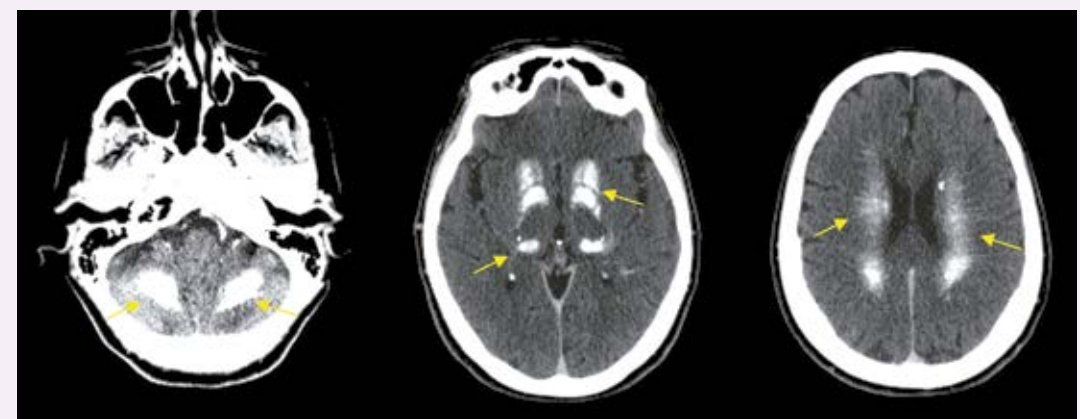
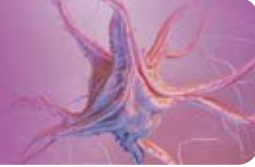

Figura 4
Paciente com hipoparatiroidismo após cirurgia de tireoidectomia total. As imagens de tomografia computadorizada evidenciam calcificações acometendo de forma simétrica os núcleos denteados cerebelares, os tálamos, os núcleos da base e a substância branca subcortical (*setas*).

PADRÃO **2**
ACOMETIMENTO CORTICAL PROEMINENTE



▶ **Encefalopatia hipoglicêmica do adulto**

Decorre de um desequilíbrio entre a oferta de glicose e sua demanda pelas células do sistema nervoso central. Caracteriza-se por crises convulsivas e rebaixamento no nível de consciência em pacientes diabéticos, sobretudo nos que utilizam insulina. Os achados de imagem mais comuns são áreas de hipersinal em T2 e FLAIR, com restrição à difusão das moléculas de água, comprometendo os giros nas regiões occipitoparietais e temporais, com edema e apagamento dos sulcos corticais nessas áreas (figura 5). O envolvimento dos núcleos da base confere pior prognóstico ao paciente. Os tálamos, a substância branca encefálica e o cerebelo são comumente poupados.

A encefalopatia hipoglicêmica pode ainda acometer recém-nascidos de mães diabéticas, geralmente dentro dos primeiros três dias de vida. Também se manifesta predominantemente nas regiões occipitoparietais, acometendo as substâncias branca e cinzenta, além de frequentemente afetar os tálamos. Os achados de imagem podem ser superponíveis aos observados na encefalopatia hipóxico-isquêmica e, em alguns casos, as duas condições se sobrepõem, o que implica estreita correlação com a história clínica para o manejo adequado do paciente.

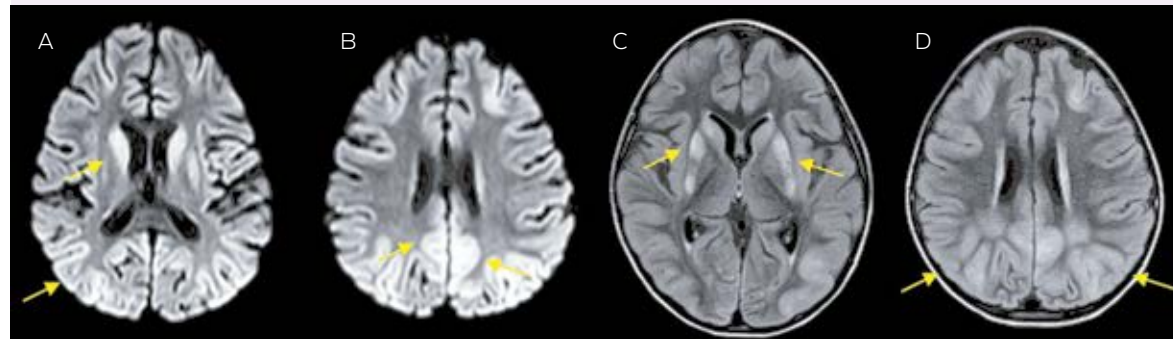


Figura 5
Imagens axiais de ressonância magnética nas sequências de difusão (A, B) e FLAIR (C, D). As imagens mostram áreas de restrição à difusão e hipersinal em FLAIR comprometendo os núcleos da base e o córtex, com predomínio na região occipitoparietal bilateral (setas), com discreto efeito expansivo, caracterizado por apagamento dos sulcos corticais adjacentes.

▶ **Encefalopatia hiperamonêmica**

O excesso de amônia tem, como principal causa, a insuficiência hepática aguda. No entanto, outras condições podem levar a esse desequilíbrio metabólico, como toxicidade por algumas medicações, choque séptico, transplante de medula óssea e nutrição parenteral, sobretudo se por tempo prolongado. O excesso de amônia produz efeito tóxico direto sobre o cérebro, causando náuseas, vômitos e letargia. Caso o tratamento não seja instituído de forma rápida, crises convulsivas e estado comatoso podem ocorrer.

Os estudos de ressonância magnética mostram áreas de hipersinal em T2 e FLAIR e intensa restrição à difusão, que acometem, de forma bilateral e simétrica, a ínsula e o cíngulo, bem como os núcleos da base e os tálamos. A substância branca hemisférica e as regiões occipitais e perirrolândicas costumam ser poupadas (figura 6). Um detalhe interessante é a caracterização do pico de glutamina/glutamato entre 2,1 e 2,4 ppm na espectroscopia de prótons de hidrogênio, com tempo de eco curto. ▶

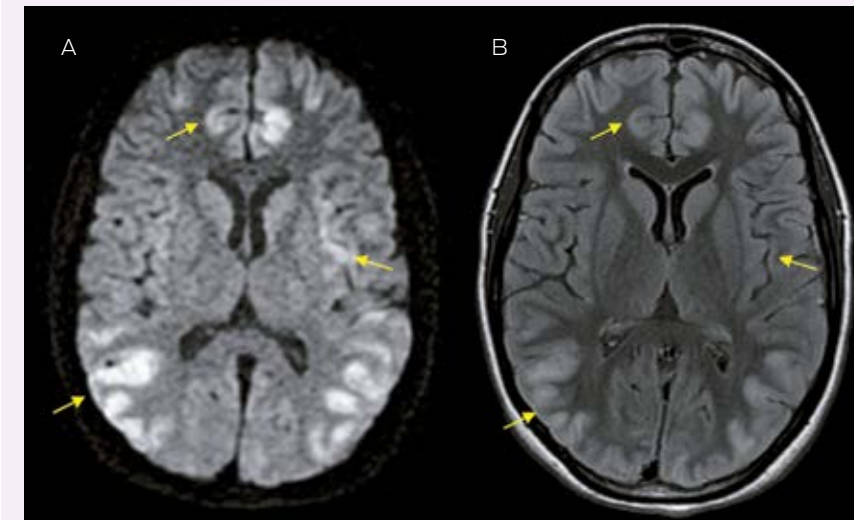
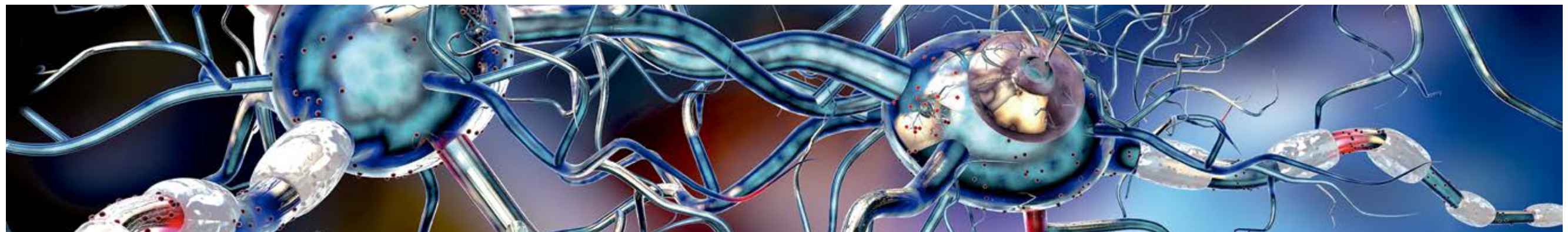
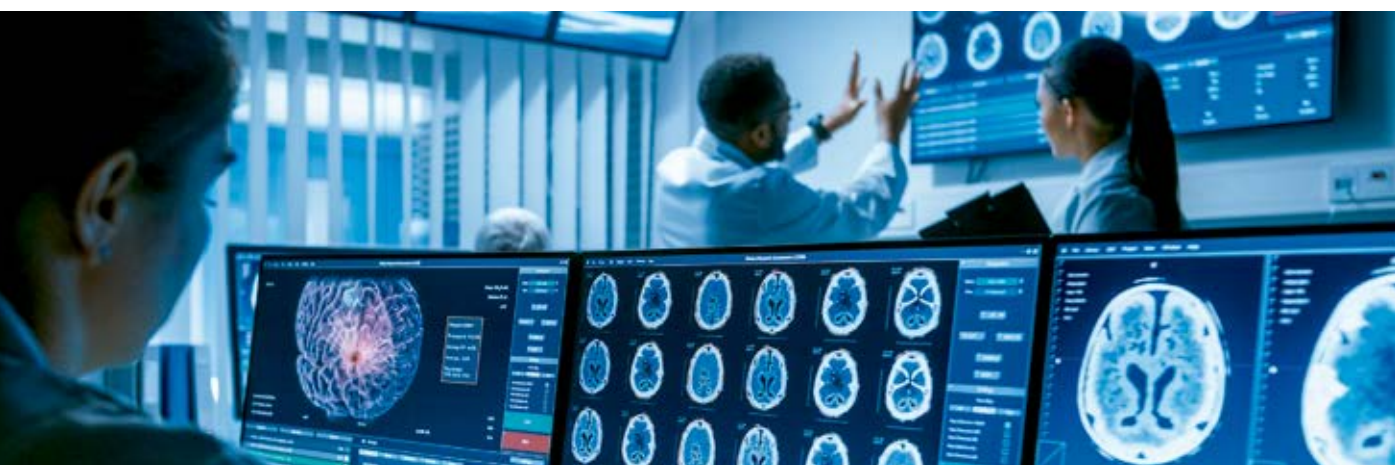
Figura 6
Imagens axiais de ressonância magnética nas sequências de difusão (A) e FLAIR (B). Observam-se áreas de restrição à difusão das moléculas de água e hipersinal em FLAIR comprometendo a ínsula e o cíngulo bilateral, bem como o córtex temporoparietal (setas), poupando as regiões occipitais.





PADRÃO 3 ACOMETIMENTO SIMÉTRICO DA SUBSTÂNCIA BRANCA PERIVENTRICULAR

No contexto oncológico, é possível observar esse padrão em associação ao uso de agentes quimioterápicos, o que a literatura descreve como leucoencefalopatia tóxica aguda. O uso de metotrexato está incluído nessa entidade. As encefalopatias urêmica e hepática também podem ter apresentação de imagem semelhante.

► Leucoencefalopatia tóxica relacionada ao uso de metotrexato

Sua apresentação clínica e radiológica é ampla, ocorrendo cerca de 2 a 14 dias após a administração da medicação, apesar da possibilidade de haver quadros mais tardios.

A maioria dos pacientes não apresenta sintomas e as alterações de imagem costumam ser transitórias. Como achados de imagem mais prevalentes da condição estão as áreas de hipersinal em T2 e FLAIR e a restrição à difusão na substância branca hemisférica, de forma bilateral e assimétrica, envolvendo múltiplos territórios vasculares e poupando as fibras em U (figura 7). A alteração de sinal em T2/FLAIR pode persistir, mesmo após a resolução dos sintomas.

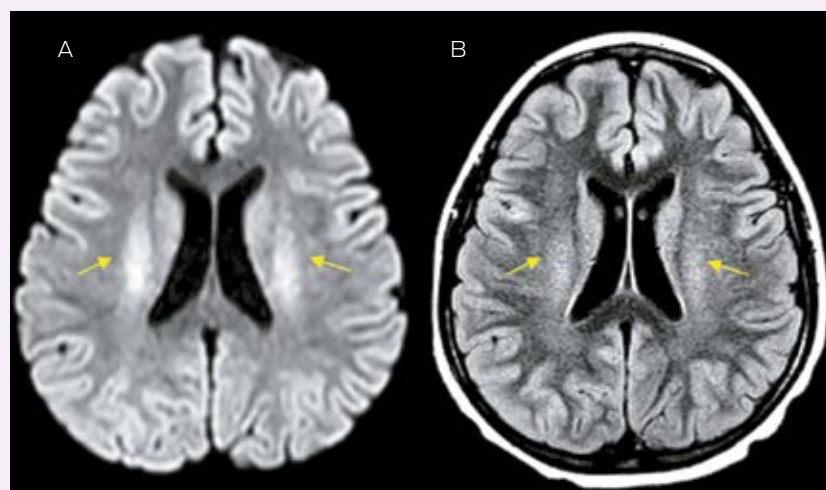


Figura 7
Imagens axiais de ressonância magnética nas sequências de difusão (A) e FLAIR (B). Notam-se áreas de restrição à difusão na substância branca hemisférica bilateral com hipersinal em FLAIR (setas), poupando as fibras em U.

PADRÃO 4 ACOMETIMENTO SIMÉTRICO E CENTRAL DA PONTE

A síndrome da desmielinização osmótica é o protótipo desse padrão e caracteriza-se por desmielinização aguda no contexto de alterações abruptas da osmolaridade sérica. A causa mais comum é a correção rápida de hiponatremia, porém outras condições podem desencadear a síndrome ou predispor o paciente à desmielinização.

Os oligodendrócitos são células especialmente sensíveis a mudanças de osmolaridade e exibem diferenças de distribuição regional no encéfalo, predominando no tronco encefálico. Isso explica a prevalência das alterações na região central da ponte, que se manifestam por hipersinal em T2 e FLAIR que poupa a periferia, o trato corticoespinal e

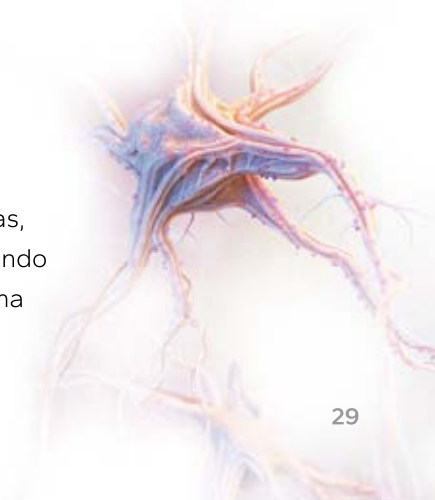
as fibras pontinas transversas, formando uma imagem com aspecto em “tridente” (figura 8), em geral, cerca de uma a duas semanas após o início dos sintomas. No entanto, é possível observar restrição à difusão das moléculas de água já na fase aguda, fato que permite um diagnóstico mais precoce dessa condição. O acometimento extrapontino pode ocorrer concomitantemente ao acometimento pontino ou mesmo de forma isolada. Os locais mais comumente afetados incluem os núcleos da base, os tálamos e a substância branca hemisférica, sobretudo em localização justacortical. Por vezes, pode ser observada necrose cortical laminar.

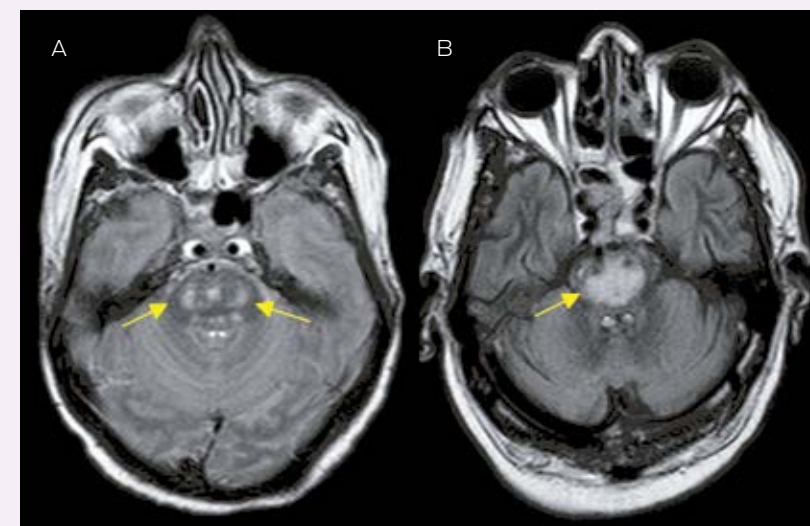

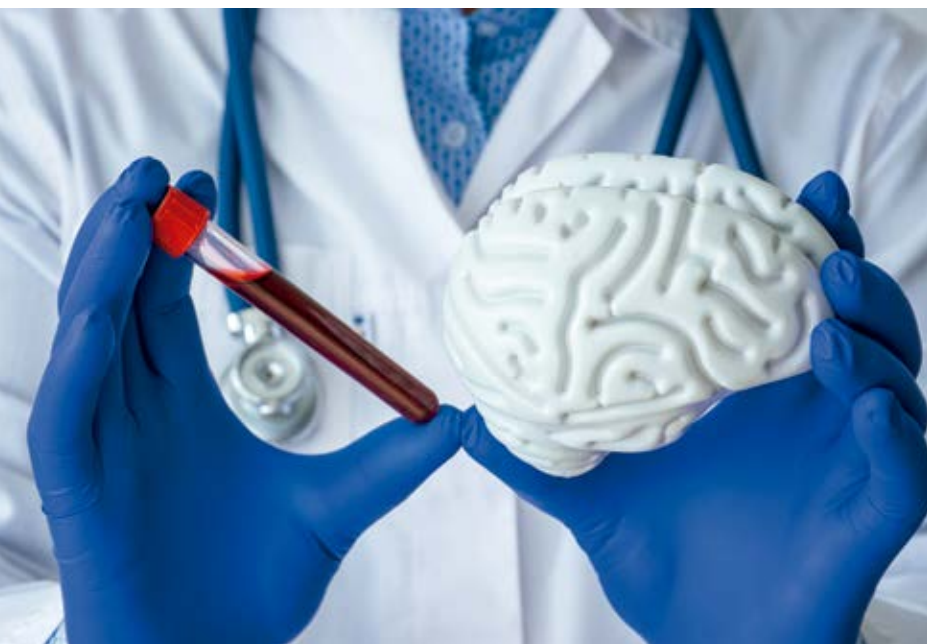Figura 8
Imagens axiais FLAIR exibem áreas de hipersinal comprometendo a região central da ponte (setas) e poupando as fibras periféricas do trato corticoespinal, com o clássico aspecto em “tridente” (seta em A).

Conclusão

O diagnóstico das doenças toxicometabólicas encefálicas é desafiador. O conhecimento de padrões de acometimento, aliado a informações clínicas, guia o raciocínio diagnóstico, estreitando as possíveis etiologias e favorecendo abordagens terapêuticas mais acuradas. A avaliação por imagem do sistema nervoso central fornece dados prognósticos e pode ser ferramenta útil na avaliação evolutiva e de eficácia dos tratamentos instituídos. ■



Doença de Alzheimer:



O QUE HÁ DE NOVO EM BIOMARCADORES DE SANGUE PERIFÉRICO?



Consultoria médica:

Dr. Aurélio Pimenta Dutra
Consultor médico em neurologia
aurelio.dutra@grupofleury.com.br

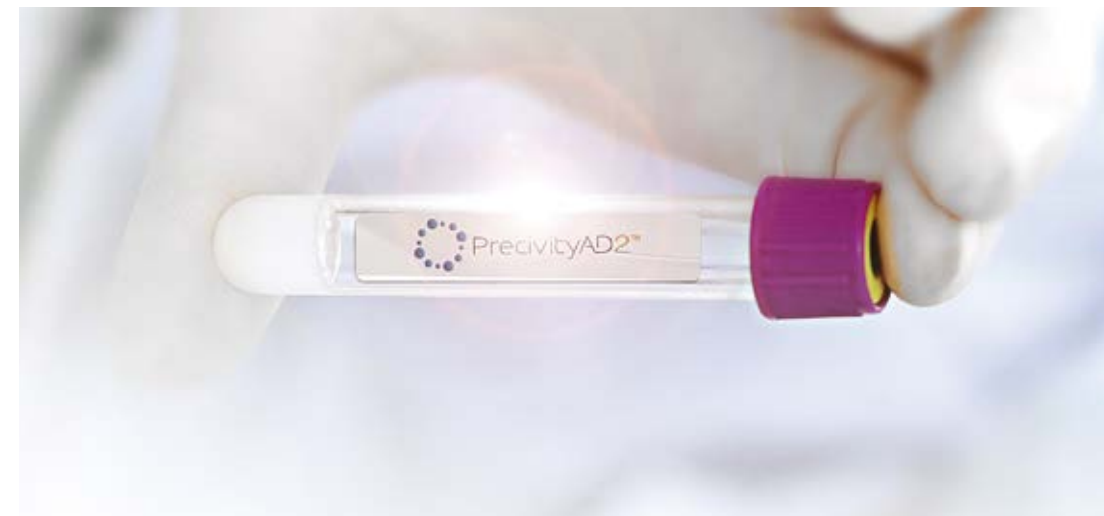- ▶ Novos recursos como o PrecivityAD2™ e a pesquisa de neurofilamentos de cadeia leve apoiam a investigação da doença

Caracterizada por uma degeneração

progressiva do tecido cerebral, que resulta em comprometimento da memória, da linguagem e de outras áreas da cognição, a doença de Alzheimer (DA) é um dos maiores desafios em saúde do século 21. Representa a forma mais comum de demência, respondendo por 60% a 80% dos casos em pessoas com mais de 65 anos, e afeta mais de 50 milhões de indivíduos em todo o mundo, dos quais 2 milhões no Brasil. Devido ao envelhecimento populacional, estima-se um aumento importante de sua prevalência nas próximas décadas.

Uma vez que o diagnóstico clínico da condição costuma ser insuficiente, houve, nos últimos anos, um progresso notável no desenvolvimento de exames complementares, que abrangem desde os estudos de Neuroimagem até a pesquisa de biomarcadores para o quadro, que se baseiam nas alterações fisiopatológicas próprias da doença e vêm modificando seu reconhecimento.

O PrecivityAD2™ e a pesquisa de neurofilamentos de cadeia leve, ambos realizados em sangue periférico, foram recentemente incorporados na prática clínica, constituindo novos recursos para compor o arsenal de exames que auxiliam o estudo da doença.



PrecivityAD2™

O PrecivityAD2™ é um teste inovador, realizado em sangue periférico, que determina a presença das placas beta-amiloides (βA) cerebrais por meio de biomarcadores plasmáticos. O Grupo Fleury firmou um acordo com a clínica C2N Diagnostics (EUA), desenvolvedora do exame, e o trouxe para o Brasil de forma pioneira.

Validado analítica e clinicamente, o PrecivityAD2™ quantifica, simultaneamente, a concentração dos marcadores neuropatológicos da doença no plasma: as proteínas βA40 e βA42 e os peptídeos tau-fosforilado 217 (p-tau217) e não fosforilado 217 (np-tau217).

Se o principal desafio para a análise desses biomarcadores no sangue periférico é o baixo nível plasmático de tais moléculas, o exame supera essa limitação por meio de tecnologias ultrasensíveis, como a imunoprecipitação seguida por cromatografia líquida acoplada à espectrometria de massas (LC/MS), métodos capazes de mensurar, de modo acurado, as proteínas do sistema nervoso central no plasma.

O teste ainda estabelece as razões βA42/βA40 e p-tau217/np-tau217, importantes para mitigar o efeito de fatores interferentes, a exemplo de doença renal crônica. ▶

MECANISMOS QUE desencadeiam a doença

A fisiopatologia da DA vem sendo bastante estudada nos últimos anos e a distingue de outras formas de demência. As alterações mais típicas recaem na formação de peptídeos βA, secundários à clivagem da APP, uma proteína de membrana celular. As formas mais comuns de βA, compostas por 40 (βA40) ou 42 (βA42) aminoácidos, tendem a se agregar em complexos que se depositam como placas no cérebro – as chamadas placas βA –, provocando danos aos neurônios e morte celular.

Além da destruição dos neurônios por esse fenômeno, alterações no peptídeo tau participam do mecanismo patológico da DA. A hiperfosforilação do tau compromete sua função e promove a formação de emaranhados neurofibrilares, que se acumulam dentro dos neurônios, prejudicando a comunicação celular e provocando, em última instância, a morte neuronal.

Fato notável é que tais processos têm início muitos anos antes do aparecimento dos sintomas clínicos, o que dá ainda mais sentido à necessidade do diagnóstico precoce, sobretudo em pleno advento de novos e promissores tratamentos, que requerem o reconhecimento célere da doença e sua diferenciação de outros tipos de demência.

As variáveis avaliadas passam por um algoritmo de propriedade da C2N Diagnostics, o qual calcula o escore de probabilidade amiloide 2 (APS2, na sigla em inglês), um valor numérico que varia de 0 a 100 e, assim, indica um resultado negativo (APS entre 0 e 47) ou positivo (APS entre 48 e 100) para a presença de placas amiloides, com acurácia significativa quando comparada ao estudo de PET-CT amiloide.

Os resultados são fornecidos em formato de relatório e sua interpretação exige cuidado, devendo sempre considerar o quadro clínico subjacente, os testes neurológicos e cognitivos e outros exames complementares.

tabela 1.

Resultados do PrecivityAD2™

Escore de probabilidade amiloide 2 (APS2)	Interpretação
De 0 a 47 → Negativo	Consistente com exame PET-CT amiloide negativo. Reflete baixa probabilidade da presença de placas amiloides cerebrais e, portanto, não condiz com diagnóstico neuropatológico de DA.
De 48 a 100 → Positivo	Consistente com exame PET-CT amiloide positivo. Reflete alta probabilidade da presença de placas amiloides cerebrais, achado neuropatológico característico de DA.

Adaptado de: 2023 C2N Diagnostics

INDICAÇÕES BEM DEFINIDAS

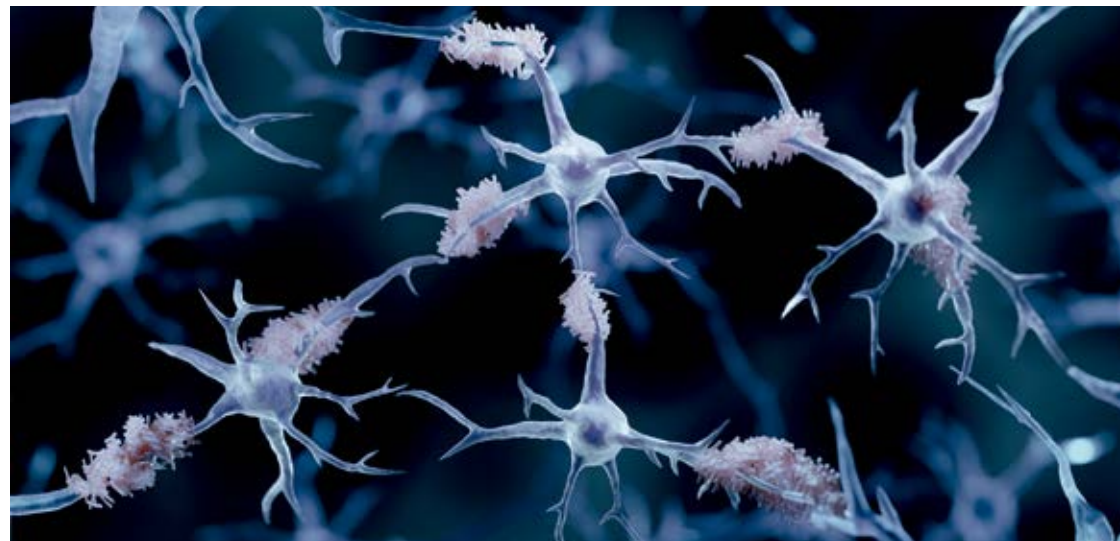O PrecivityAD2™ foi desenhado para investigar a DA em indivíduos com idade igual ou superior a 55 anos, sinais ou sintomas de declínio cognitivo leve ou de demência e suspeita de DA ou de outras causas de comprometimento da cognição.

Até o momento, o novo exame não é recomendado para pessoas com menos de 55 anos ou para o rastreamento da doença na ausência de declínio cognitivo ou, ainda, para a avaliação de alterações longitudinais, a exemplo da monitoração de resposta a tratamentos.

A disponibilidade de um teste de alto desempenho, feito em sangue periférico, confere maior acesso do paciente à investigação laboratorial e pode trazer um grande impacto para o diagnóstico da DA, sobretudo no início dos sintomas, auxiliando a identificação oportuna e acurada da doença, o estabelecimento de prognóstico, uma melhor compreensão do quadro pelo indivíduo afetado e pela família e a extensão das estratégias terapêuticas e dos cuidados direcionados. Ademais, impulsiona a pesquisa clínica e o desenvolvimento de novos tratamentos.

PRINCIPAIS VANTAGENS do PrecivityAD2™

- ✓ Exame não invasivo
- ✓ Ausência de radiação
- ✓ Coleta da amostra de sangue feita no laboratório ou na casa do paciente
- ✓ Custo mais baixo em comparação aos exames de imagem
- ✓ Bom desempenho mesmo em fases precoces da doença



Neurofilamentos de cadeia leve

Principais proteínas estruturais que compõem o citoesqueleto neural, os neurofilamentos são essenciais para a estabilidade do axônio, possibilitando seu crescimento radial e garantindo a transmissão dos impulsos elétricos. A classificação dessas estruturas em cadeias leves, médias e pesadas varia de acordo com seu peso molecular.

Sob condições fisiológicas normais, ocorre a liberação de pequenas quantidades de neurofilamentos dos axônios para o fluido intersticial cerebral, para o líquido cefalorraquidiano (LCR) e, através da barreira hematoencefálica, para o sangue. Apesar de aumentar com o envelhecimento, esse processo é intensificado quando há danos ou degeneração neuronal.

Os neurofilamentos de cadeia leve (Nf-L) têm, como

característica, a alta solubilidade e, portanto, maior capacidade de passar para o sangue, ainda que em pequenas quantidades.

Atualmente, técnicas ultrasensíveis, a exemplo da quimioluminescência, conseguem avaliar a concentração plasmática dessas proteínas, tornando-as um potencial biomarcador para a avaliação não invasiva de diversas condições neurológicas, incluindo a DA.

É importante considerar que os Nf-L não são específicos para uma determinada doença e se elevam na circulação em diferentes quadros que cursam com dano axonal ou neurodegeneração. Dessa forma, seu uso como recurso diagnóstico deve ser complementado com outros exames.

Além das finalidades diagnósticas, os Nf-L têm sido cada vez mais estudados como indicadores prognósticos e para a avaliação de eficácia terapêutica. A análise no sangue facilita o seguimento longitudinal com dosagens subsequentes do marcador.

Vale ponderar, contudo, que a interpretação dos resultados nas diferentes situações deve ser cautelosa e sempre embasada pelo contexto clínico. Uma vez que os níveis dos Nf-L no sangue aumentam com o envelhecimento, é preciso considerar a faixa etária na interpretação dos resultados. Ademais, comorbidades como insuficiência renal, diabetes mellitus e lesões cardiovasculares podem interferir nesses valores e igualmente têm de ser levadas em conta. ◻



Grupo Fleury lança o PrecivityAD2™

para diagnóstico de Alzheimer

Teste
inédito no
Brasil

Exame de sangue capaz de detectar proteínas que indicam a presença de placas amiloides cerebrais, o PrecivityAD2™ pode auxiliar a diagnosticar, ou mesmo descartar, a doença de Alzheimer nos pacientes, dada essa característica patológica da doença.

BENEFÍCIOS

✓ A melhor tecnologia da categoria:

Alto desempenho com o emprego de metodologias ultrasensíveis, como a imunoprecipitação seguida por cromatografia líquida acoplada à espectrometria de massas

✓ **Simplicidade de execução:** Dispensa métodos invasivos ou radiação

✓ **Capilaridade:** PrecivityAD2™ já está disponível em sua cidade e, gradativamente, a oferta do exame se estenderá a todas as marcas do Grupo Fleury no Brasil.

INDICAÇÕES

O PrecivityAD2™ destina-se unicamente a pacientes com 55 anos ou mais, com sinais ou sintomas de comprometimento cognitivo leve ou demência, que estejam sendo avaliados para a doença de Alzheimer ou outras causas de declínio cognitivo.



Escaneie o QR Code
e saiba mais sobre o
PrecivityAD2™

C2N DIAGNOSTICS

PrecivityAD2™

Paixão pelas pessoas e pelo que fazemos.

GrupoFleury

fl | Genômica

oncotype dx®

A melhor decisão

PARA SUAS PACIENTES COM CÂNCER
DE MAMA INVASIVO EM ESTÁGIO INICIAL,
RH+, HER2-, LINFONODO NEGATIVO E
LINFONODO POSITIVO (1-3 LFN)

O que é o teste oncotype dx®?

É um teste que revela a biologia individual do tumor com base na medição da expressão da atividade de 21 genes por RT-PCR. Realizado em tecido tumoral fixado em formol e embebido em parafina, ajuda a identificar as pacientes que obterão o benefício da quimioterapia.

Assessoria

Equipe de especialistas disponível para auxiliar na conduta clínica, discussão de laudos ou de dúvidas sobre o teste.

Como solicitar?

- ✓ Pedido médico
- ✓ Laudo dos exames anatomopatológico e imuno-histoquímica
- ✓ Preenchimento do questionário com dados do médico solicitante e da coleta da amostra
- ✓ Solicitação de liberação de bloco junto à patologia para a paciente (solicitado pelo médico responsável)

Em caso de dúvidas, solicite a visita de um de nossos representantes: luis.pires@grupofleury.com.br | (11) 99641-7763

Agora coberto pela GEAP Saúde

Único teste multigênico que prediz o efeito do tratamento de quimioterapia e o prognóstico da doença, o teste **Oncotype DX®** é disponibilizado pela operadora de planos de saúde para servidores públicos.

Com o teste oncotype dx®, suas pacientes contarão com benefícios como:

- ✓ Avaliação do risco de recorrência;
- ✓ Determinação da necessidade de quimioterapia pós-operatória;
- ✓ Resultados rápidos em até 20 dias corridos após a chegada do material em São Paulo.

OS ESTUDOS TAILORx E
RxPONDER ESTABELECEM
O TESTE **ONCOTYPE DX®**
COMO O PADRÃO DEFINITIVO
DE TRATAMENTO

oncotype dx®
Breast Recurrence Score

EXACT
SCIENCES

Oncotype DX e DCIS Score são marcas comerciais ou marcas registradas da Exact Sciences. © 2017 Exact Sciences. Todos os direitos reservados. GH110051_0517_PT_BR. No Brasil, o teste Oncotype DX® é distribuído exclusivamente pelas marcas do Grupo Fleury

GrupoFleury

O QUE É O TESTE

oncotype DX®

- ▶ **Conheça o único teste clinicamente validado que indica se a paciente realmente se beneficia da quimioterapia e entenda a diferença entre testes prognósticos e preditivos**

A quimioterapia causa efeitos colaterais de curto e longo prazos, que impactam a saúde, a qualidade de vida, a família e o trabalho.¹⁻³

Porém, a ampla maioria de pacientes com câncer de mama HER2-, RH+ em estágio inicial não se beneficia de quimioterapia adjuvante.⁴

O teste Oncotype DX® é o único teste multigênico que prediz o efeito do tratamento de quimioterapia e o prognóstico do resultado da doença⁵⁻¹³, e o único exame clinicamente validado que identifica pacientes suscetíveis de se beneficiarem de quimioterapia ou não.⁵⁻¹³

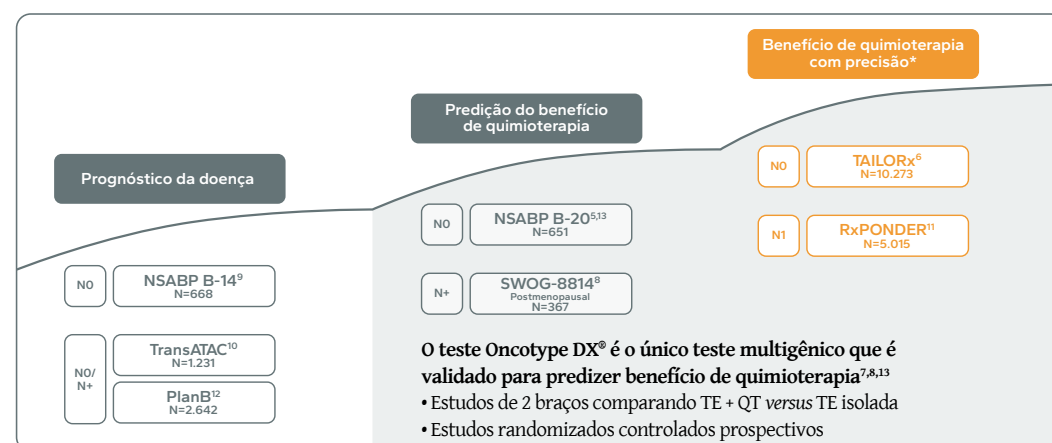
E O QUE O TORNA ÚNICO?

O teste Oncotype DX Breast Recurrence Score®

foi desenvolvido para pacientes com câncer de mama HER2-, RH+ em estágio inicial para:

- ✓ Identificar as pacientes que se beneficiarão da quimioterapia;
- ✓ Determinar a magnitude do benefício da quimioterapia;
- ✓ Transformar a quimioterapia em um tratamento personalizado.

Predição de benefício da quimioterapia com base em estudos clínicos prospectivos e randomizados tornam o teste Oncotype DX® único



*O estudo TAILORx indicou que a terapia endócrina não foi inferior à terapia quimioendócrina em pacientes com doença linfonodo negativo com resultados Recurrence Score® de 11 a 25. O estudo RxPONDER indicou que pacientes na pós-menopausa com doença linfonodo positivo com resultados Recurrence Score® de 0 a 25 não se beneficiam da quimioterapia, enquanto pacientes na pré-menopausa com 1 a 3 linfonodos positivos e resultados RS® de 0 a 25 se beneficiaram significativamente da quimioterapia.

Desenvolvimento do teste

Conforme explicado anteriormente, o teste Oncotype DX® foi desenvolvido para avaliar o benefício de prognóstico e prediz o benefício da quimioterapia (QT) em pacientes com câncer de mama HER2-, RH+ em estágio inicial.⁹ Os genes foram devidamente selecionados e as capacidades de predição do exame foram validadas em estudos clínicos retrospectivos-prospectivos de dois braços (comparando terapia endócrina (TE) + QT versus TE isolada): o estudo NSABP B-20 para pacientes com doença linfonodo negativo^{5,13} e o estudo SWOG-8 814 para pacientes com doença linfonodo positivo⁹. O estudo pivotal TAILORx⁶ mostrou que TE não é inferior a QT + TE em pacientes com

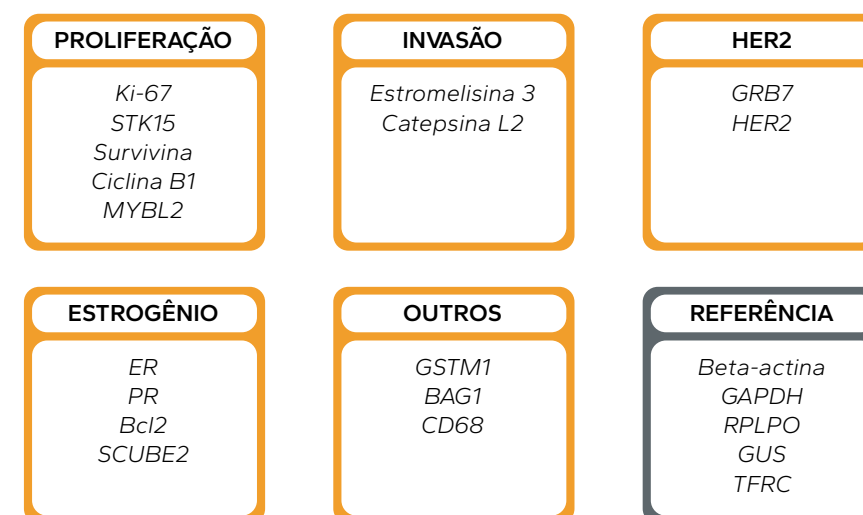
doença linfonodo negativo e resultados Recurrence Score 11-25. Além disso, os resultados iniciais do estudo RxPONDER¹¹ demonstraram que pacientes na pós-menopausa com resultados Recurrence Score 0-25 podem ser poupadas da quimioterapia independentemente dos parâmetros clínico-patológicos. Isso apoia pesquisas anteriores que indicam que a maioria das pacientes não se beneficiam da adição de quimioterapia.⁴

Com base em um entendimento único de biologia tumoral⁹, o teste quantifica a expressão de 21 genes em tecido tumoral fixo e embebido em parafina usando reação em cadeia da polimerase via transcriptase reversa de alto rendimento em tempo real.

Três estudos independentes de câncer de mama foram usados para selecionar o painel de 16 genes relacionados ao câncer e cinco genes de referência que são testados no teste Oncotype DX®. Com base nos níveis de expressão dos 21 genes, um resultado Recurrence Score é calculado para cada amostra tumoral. ▶

O teste Oncotype DX® revela a biologia tumoral individual com base na medição da expressão de 21 genes⁹

16 genes relacionados ao câncer e 5 genes de referência



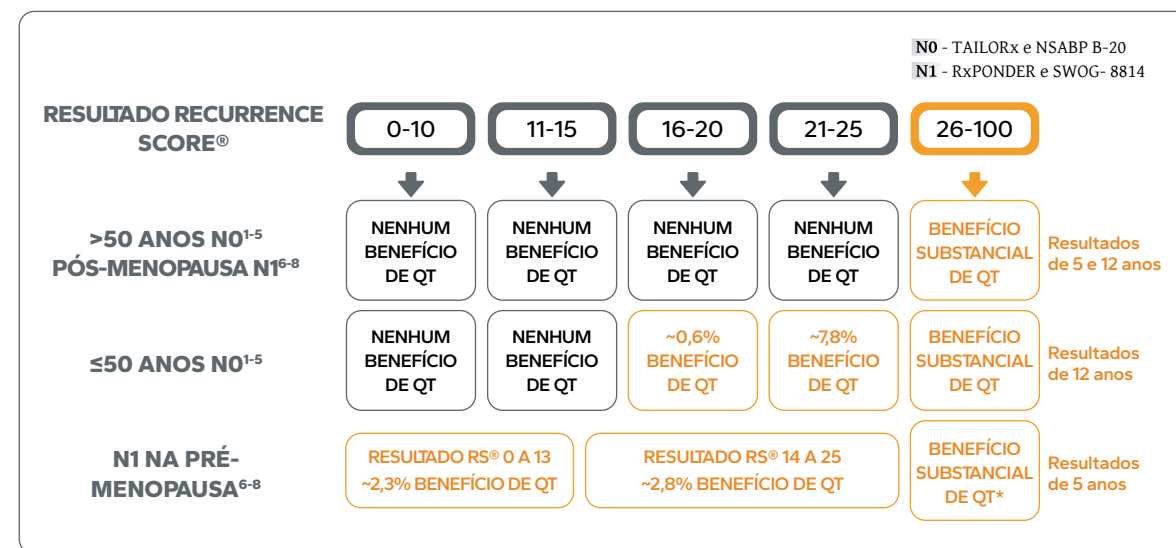
RESULTADO DO RECURRENT SCORE®

Quais informações o teste fornece?

Ao fornecer três informações: o resultado Recurrence Score, o risco de recorrência a distância e o benefício estimado da quimioterapia, o teste Oncotype DX® identifica pacientes que se beneficiarão ou não de quimioterapia adjuvante.

Tratamento de orientação com o teste Oncotype DX®

Em resumo, graças à evidência clínica abrangente para pacientes com doença linfonodo negativo e linfonodo positivo, o teste pode ajudar a orientar decisões de tratamento de quimioterapia seguras.



Exact Sciences: 1. Sparano et al. N Engl J Med. 2018. 2. Paik et al. J Clin Oncol. 2006. 3. Sparano and Paik. J Clin Oncol. 2008. 4. Sparano et al. N Engl J Med. 2019. 5. Sparano et al. Abstract GS1-05, SABCs 2022. 6. Kalinsky et al. New Engl J Med. 2021. 7. Kalinsky et al. SABCs 2021 GS2-07. 8. Albain et al. Lancet Oncol. 2010.

Benefício de QT expresso em porcentagem com base na probabilidade de recorrência a distância com e sem QT; o benefício de quimioterapia é considerado como “nenhum” se o benefício absoluto for <1%;

Pacientes com doença linfonodo negativo (N0): Foram feitas análises no estudo TAILORx por idade e demonstraram que pacientes com ≤ 50 anos obtiveram algum benefício clinicamente significativo da QT aos 9 anos a partir de um resultado RS® de 16;

Pacientes com doença linfonodo positivo (N1): Dados do estudo RxPONDER foram

analisados de acordo com o status de menopausa e demonstraram que pacientes na pré-menopausa com resultados RS® de 0 a 25 obtiveram, de modo geral, benefício de quimioterapia aos 5 anos.

*O benefício de quimioterapia para pacientes na pré-menopausa N1 com resultados RS® de 26 a 100 não foi formalmente avaliado num estudo aleatorizado. O benefício obtido da quimioterapia foi significativo para resultados RS de 0 a 13 e de 14 a 25 no estudo RxPONDER e supõe-se, portanto, que o benefício é substancial para pacientes com resultado RS de 26 a 100.

A DIFERENÇA ENTRE TESTES PROGNÓSTICOS E DE PREDIÇÃO

O QUE É UM TESTE PROGNÓSTICO?

O prognóstico está relacionado à progressão natural da doença. Um biomarcador de prognóstico informa sobre um possível desfecho do câncer (por exemplo: recorrência e progressão da doença ou morte), independentemente do tratamento recebido.⁷

O QUE É UM TESTE PREDITIVO?

O teste preditivo da quimioterapia está relacionado ao impacto de um tratamento específico sobre a progressão natural da doença. Um biomarcador (por exemplo,

o resultado do teste Oncotype DX Breast Recurrence Score®) prediz se o efeito do tratamento (experimental, comparado com grupo de controle) é diferente para pacientes biomarcador-positivo em comparação com pacientes biomarcador-negativo.⁷

Para determinar se um biomarcador é potencialmente preditivo, um teste formal para uma interação entre o biomarcador, o grupo de tratamento e o resultado deve ser significativo estatisticamente (interação $p < 0,05$).⁷


Além de ser prognóstico, o teste Oncotype DX® informa qual é a probabilidade de eficácia da quimioterapia (além da terapia hormonal) em reduzir o risco de recorrência a distância ou morte.

Todos os outros testes multigênicos e a maioria dos parâmetros patológicos clínicos usados no câncer de mama em estágio inicial foram desenvolvidos apenas para prognóstico e não foram concebidos, nem comprovados, para orientar efetivamente as decisões de tratamento da quimioterapia. ▶

Apenas um teste verdadeiramente preditivo pode identificar o tratamento correto para a paciente correta¹

ONCOTYPE DX®: O ÚNICO TESTE PREDITIVO BENEFÍCIO COMPROVADO DA QUIMIOTERAPIA

- Genes selecionados e validados com base em prognóstico e predição do benefício da QT
- Predição do benefício da QT a partir de um estudo clínico prospectivo de 2 braços (QT + TH vs TH)

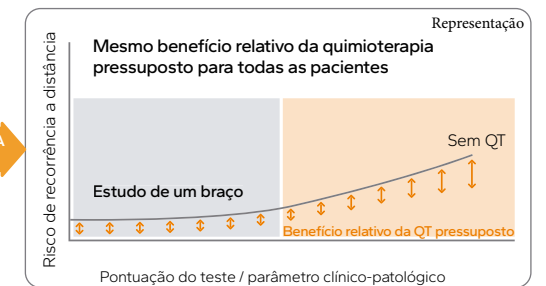


Seleção de paciente baseada em evidência com base em benefício ou não do tratamento QT

O tratamento correto para a paciente correta

TESTES APENAS PROGNÓSTICOS BENEFÍCIO PRESSUPOSTO DA QUIMIOTERAPIA

- Genes / parâmetros selecionados e validados com base em prognóstico
- Predição do benefício da QT a partir da extrapolação empírica (reclusão média de risco de 30%)



Seleção empírica de pacientes com base em prognóstico favorável ou não

Risco considerável de tratamento excessivo e insuficiente

Como o teste oncotype DX® se compara a testes que são apenas prognósticos?

Os testes multigênicos não são intercambiáveis. Estudos mostram altas taxas de divergências entre todos os testes multigênicos (taxa de divergência > 40%). Como a maior parte dos testes multigênicos foi desenvolvida apenas para uma estimativa de prognóstico da doença, espera-se observar essa divergência quando comparado ao teste Oncotype DX®. De maneira semelhante, pode-se observar uma divergência considerável entre parâmetros apenas prognósticos (por exemplo, grau do tumor, Ki-67 e status linfonodal) e o teste Oncotype DX®. Apenas o teste Oncotype DX® foi desenvolvido com a finalidade de identificar as pacientes que podem ter benefício da quimioterapia e aquelas que não o terão, ao invés de extrapolar os benefícios de um parâmetro apenas prognóstico.²³

ABREVIACÕES
 IA, Inibidor da aromatase
 QT, quimioterapia
 TE, terapia endócrina
 HER2-, receptor tipo 2 do fator de crescimento epidérmico humano negativo
 RH+, receptor de hormônio positivo
 N+, linfonodo positivo
 N0, linfonodo negativo

Teste Oncotype DX Breast Recurrence Score® vs. outros testes multigênicos: discordância de 40%–60% em classificações de risco²³

DISCORDÂNCIA GERAL* ENTRE OS RESULTADOS DO TESTE ONCOTYPE DX BREAST RECURRENCE SCORE® E OUTROS TESTES

Estudo ^b	Autor	BCI ^a	Prosigna ^a	EP/EPClin ^a	MammaPrint ^a
TransATAC (n=665)	Sestak 2016	42%			
OPTMA ^c (n=302)	Bartlett 2016		50%		
Marin Geraldo Hosp (n=52)	Alvarado 2015		46%		
TransATAC (n=1.007)	Dowsett 2013		43%		
Swiss Study (n=34)	Varga 2013			47%/50%	
French Study (n=67)	Cough 2013				57%
US Oncology/UCSF (n=53)	Denduluri 2011				58%
McGill U Study (n=86)	Maroun 2015				53%
Florida Study (n=148)	Shivers 2013				44%

a-Discordância geral = qualquer diferença na classificação de risco entre os resultados Recurrence Score (RS) e outros testes
 b-Quatro estudos não incluíram informações de classificação de risco apropriadas para serem incluídas nesta tabela
 c-O estudo usou pontos de corte do resultado RS não padronizados para a comparação entre RS e MMP

TESTE ONCOTYPE DX BREAST RECURRENCE SCORE® 3,4	ENDOPREDICT® 24,5	MAMAPRINT® 26-28	PROSIGNA® 30, 29
Risco individualizado estimado e benefício esperado da quimioterapia	Risco L/H	Risco L/H	Risco L/I/H e subtipo intrínseco
Prognóstico	Prognóstico	Prognóstico	Prognóstico
Preditivo para benefício da quimioterapia	Sem evidência	Sem evidência	Sem evidência
3 RCT independentes comparando TE+QT vs. TE isolada, mostrando a interação entre o resultado Recurrence Score e a resposta à QT	Sem evidência clínica de correlação com resposta à QT	1 RCT comparando TE+QT vs. TE isolada, sem a finalidade e nem a apresentação de uma interação entre o índice MammaPrint e a resposta à QT	Sem evidência clínica de correlação com resposta à QT

RCT = estudo clínico randomizado; TE = terapia endócrina; QT = quimioterapia
 L = baixo; H = alto; I = intermediário

Enquanto todos os quatro ensaios fornecem informações de prognóstico, apenas o teste **Oncotype DX Breast Recurrence Score®** oferece, adicionalmente, evidência de predição do benefício da quimioterapia.

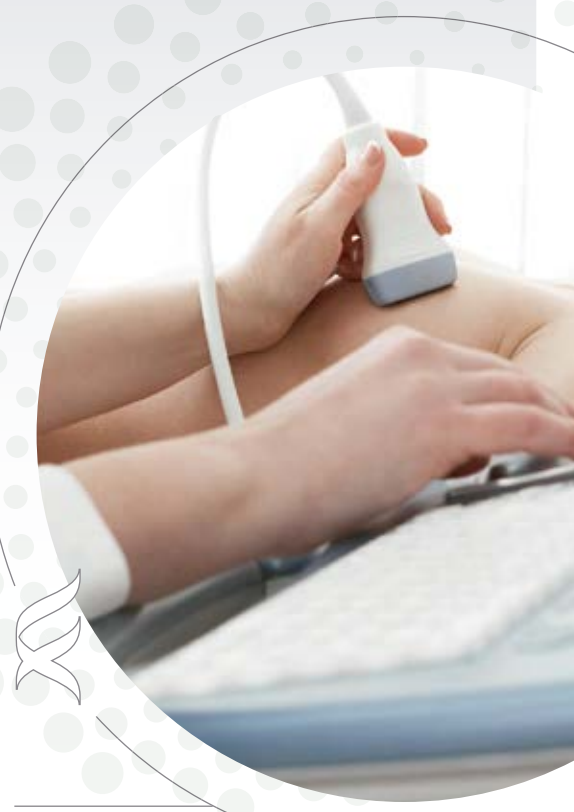

Referências

- Partridge et al. *J Natl Cancer Inst Monogr.* 2001.
- Friese et al. *Cancer.* 2017.
- Groenvold. *Dan Med Bull.* 2010.
- EBCTCG. *Lancet.* 2012.
- Paik et al. *J Clin Oncol.* 2006.
- Sparano JA et al. *N Engl J Med.* 2018.
- Ballman et al. *J Clin Oncol.* 2015.
- Albain et al. *Lancet Oncol.* 2010.
- Paik et al. *N Engl J Med.* 2004.
- Dowsett M et al. *J Clin Oncol.* 2010.
- Kalinsky et al. *SABCS 2020.*
- Nitz et al. *Breast Cancer Res Treat.* 2017.
- Geyer et al. *NPJ Breast Cancer.* 2018.
- Hortobagyi et al. *SABCS 2018.*
- Stemmer et al. *St. Gallen Conference.* 2019.
- Stemmer et al. *NPJ Breast Cancer.* 2017.
- Mamounas et al. *NPJ Breast Cancer.* 2018.
- Petkov et al. *NPJ Breast Cancer.* 2016.
- Blohmer et al. *ESMO 2017.*
- Bello et al. *Ann Surg Onc.* 2018.
- Sparano and Paik. *J Clin Oncol.* 2008.
- Sparano et al. *N Engl J Med.* 2019.
- Varga et al. *ESMO.* 2017.
- Paik et al. *N Engl J Med.* 2004.
- Filipits et al. *Clin Cancer Res.* 2011.
- Bueno-de-Mesquita et al. *Lancet Oncol.* 2007.
- Mook et al. *Breast Cancer Res Treat.* 2009.
- Sapino et al. *J Mol Diagn.* 2013.
- Gnant et al. *Ann Oncol.* 2013.
- Albain et al. *Lancet Oncol.* 2010.

MASTOLOGIA

Ultrassonografia de Mamas e Axilas com a excelência do Grupo Fleury




Investigação de lesões das mamas deve contemplar estudo das axilas

A ultrassonografia é um exame importante na avaliação mamária, complementando a mamografia nos casos de lesões vistas no exame de imagem e/ou palpáveis e auxilia no rastreamento complementar à mamografia no grupo de mulheres com mamas densas.

Além disso, a avaliação das axilas simultaneamente é de extrema importância, pela axila ser o principal ponto de drenagem da mama. Dessa forma, nos casos de nodulações malignas, pode-se identificar precocemente se há invasão linfonodal.

Seguindo as orientações da Comissão Nacional de Mamografia do Colégio Brasileiro de Radiologia e Diagnóstico por Imagem (CBR), ratificado pela Associação Médica Brasileira (AMB), a investigação de lesões das mamas deve contemplar o estudo das axilas.

O Grupo Fleury reforça a importância da realização dos dois exames. Para tanto, **é muito importante que na solicitação médica conste o estudo das mamas e das axilas, separadamente**, por não se tratar de somente um procedimento.

 **Grupo Fleury** | Paixão pelas pessoas e pelo que fazemos.

Consultoria médica



Dr. Carlos Jorge da Silva
Consultor médico em neurorradiologia
carlos.silva@grupofleury.com.br



Dra. Fernanda Picchi Garcia
Consultora médica em pediatria
fernanda.picchi@grupofleury.com.br



Dr. José Viana Lima Junior
Consultor médico em endocrinologia
jose.viana@grupofleury.com.br



Dra. Lisa Suzuki
Consultora médica em radiologia pediátrica
lisa.suzuki@grupofleury.com.br



Dra. Maria Izabel Chiamolera
Consultora médica em endocrinologia
mizabel.chiamolera@grupofleury.com.br



Dra. Patrícia Debora C. Tosta Hernandez
Consultora médica em pediatria
patricia.tosta@grupofleury.com.br



Dr. Pedro Saddi
Consultor médico em endocrinologia
pedro.saddi@grupofleury.com.br



Dra. Rosa Paula Mello Biscolla
Consultora médica em endocrinologia
rosapaula.biscolla@grupofleury.com.br



Dr. Shri Krishna Jayanthi
Consultor médico em idade óssea
shri.jayanthi@grupofleury.com.br

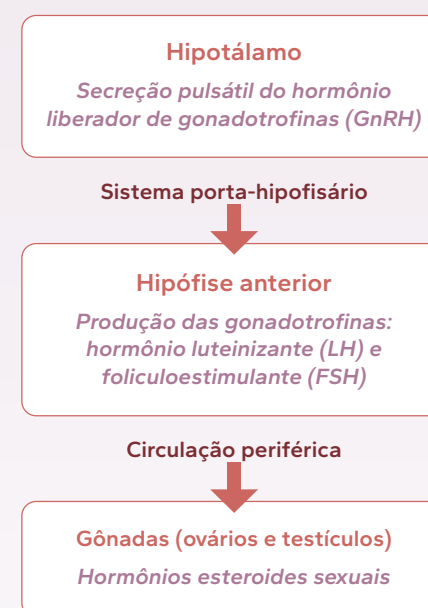
Puberdade precoce central:

ativação prematura do eixo hipotálamo-hipofisário-gonadal

- ▶ A puberdade é considerada precoce quando se manifesta **antes dos 8 anos em meninas e dos 9 anos em meninos**. Nesses casos, o quadro requer investigação diagnóstica específica. Conheça os principais recursos empregados nesse processo

Período de transição entre a infância e a idade adulta, com típicas mudanças somáticas, comportamentais e psicológicas, a puberdade se caracteriza sobretudo pela aquisição da maturidade sexual e da função reprodutiva. Do ponto de vista neuroendócrino, é definida como a completa ativação do eixo hipotálamo-hipofisário-gonadal (HHG).

Fluxograma do eixo hipotálamo-hipofisário-gonadal



De acordo com o estadiamento puberal de Marshall e Tanner, o primeiro sinal do início da puberdade em crianças do sexo feminino é o desenvolvimento das mamas, ou telarca, seguido pelo aceleração do crescimento linear e da menarca. Já nas do sexo masculino, o aumento dos testículos configura a primeira manifestação puberal, que precede o crescimento linear e do pênis.

Para completar, a adrenação, que se traduz clinicamente pelo aparecimento dos pelos axilares e pubianos, odor axilar e maior oleosidade da pele, costuma acompanhar essa fase.

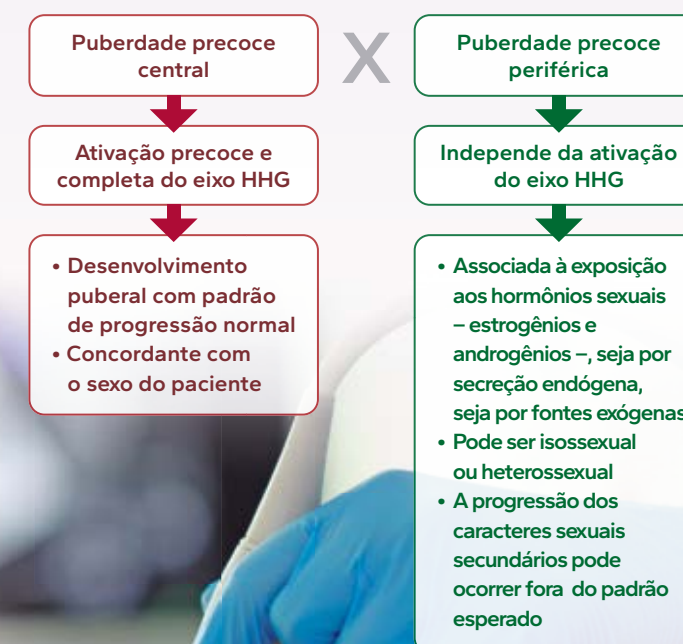
Puberdade precoce: o que é e por que investigar?

A puberdade é considerada precoce, requerendo avaliação, quando o início do desenvolvimento dos caracteres sexuais secundários ocorre antes dos 8 anos, nas meninas, e dos 9 anos, nos meninos. Quando não tratada, a puberdade precoce pode ter, como consequência clínica significativa, a baixa estatura na idade adulta, além de incompatibilidade física e psicológica entre a criança e seus pares e o risco de gestação, entre outros desfechos.

Diante da suspeita desse quadro, é imprescindível proceder a uma investigação cuidadosa de sua etiologia, uma vez que, ainda que a maior parte dos casos seja idiopática, cerca de 10% estão associados com doenças do sistema nervoso central (SNC). Na prática, quanto mais cedo ocorrerem as manifestações clínicas da puberdade precoce ou mais rápida for a evolução, maior a chance de existirem alterações orgânicas associadas.

Nesse contexto, convém lembrar que a puberdade precoce é classificada, de acordo com o processo patológico subjacente, em central (PPC) ou periférica (PPP).

Comparação entre puberdade precoce central e periférica



A puberdade precoce central em detalhes

A PPC responde por cerca de 80% dos casos de puberdade precoce. Em 76% a 90% das meninas e em 25% a 60% dos meninos afetados, a PPC não tem uma etiologia definida e é considerada idiopática.

Os demais casos decorrem de condições monogênicas, de formas sindrômicas de PPC e de lesões no SNC.

Nesse cenário, a investigação das crianças com PPC deve se iniciar com uma história clínica detalhada, com atenção à presença de outros sinais e sintomas e de comorbidades associadas, ao uso de medicamentos, sobretudo exposição a esteroides sexuais, e aos marcos puberais dos familiares.

Um exame físico minucioso também é fundamental e, além da avaliação e do seguimento do estadiamento puberal, deve incluir a curva de crescimento linear, a adiposidade corporal e a presença de dismorfismos, ainda que sutis, de alterações neurológicas ou visuais e de estigmas cutâneos, entre outras características que eventualmente possam se associar a síndromes.

Causas associadas à puberdade precoce central

Idiopática	Maior parte dos casos
Formas genéticas monogênicas isoladas	Genes envolvidos já identificados: <i>MKRN3, DLK1, KISS1, KISS1R</i>
Formas sindrômicas de PPC	Algumas síndromes genéticas podem cursar com PPC, a exemplo das síndromes de Pallister-Hall, Cowden, Temple, neurofibromatose tipo 1 e esclerose tuberosa, entre outras
Lesão do SNC	Hamartoma hipotalâmico, irradiação prévia do SNC, hidrocefalia, cistos, traumas, doenças inflamatórias e defeitos congênitos das estruturas encefálicas medianas, entre outras
Neoplasia do SNC	Astrocitoma, pinealoma, ependimomas e glioma óptico, entre outros

Variantes benignas ou não progressivas

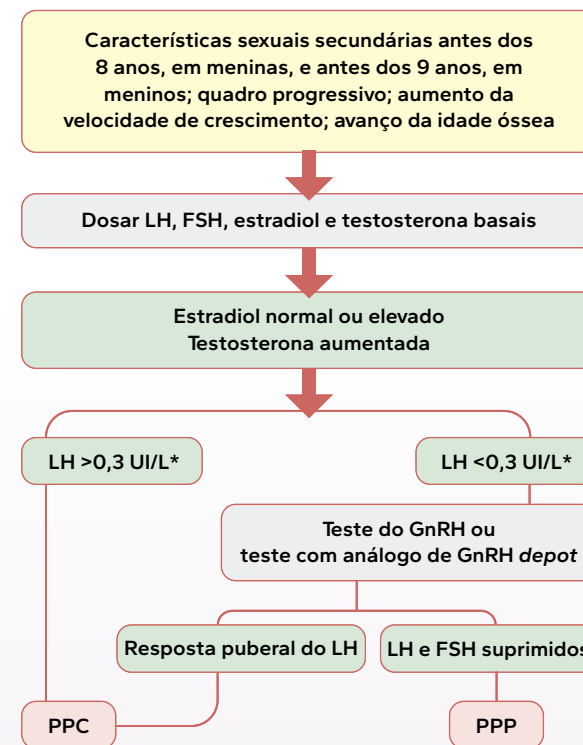
Existem também variações do desenvolvimento puberal normal que não são patológicas: a telarca precoce isolada, a pubarca precoce isolada e a menarca precoce isolada.

- ⇒ **Telarca precoce isolada:** ocorre o crescimento das mamas uni ou bilateral, nas meninas, sem o aparecimento de outros sinais puberais. Geralmente benigna, pode regredir espontaneamente ou se manter até a puberdade.
- ⇒ **Pubarca precoce isolada:** pode afetar ambos os sexos, com o surgimento de pelos pubianos e/ou axilares, porém sem outras manifestações.
- ⇒ **Menarca precoce isolada:** marcada por sangramento vaginal antes dos 8 anos de idade, não acompanhada por qualquer outro caractere sexual secundário.

Esses quadros costumam ter boa evolução e não comprometer a estatura final, contudo exigem acompanhamento contínuo em relação à sua progressão.

Avaliação laboratorial

Investigação laboratorial da puberdade precoce



*Dosagem por método ultrasensível.

As dosagens séricas das gonadotrofinas – LH e FSH –, além do estradiol, nas meninas, e da testosterona, nos meninos, ajudam a confirmar o quadro de PPC diante da suspeita clínica e a diferenciá-la da PPP.

O LH é o marcador mais sensível, uma vez que permanece indetectável até os primeiros estágios puberais. Com os métodos atuais ultrasensíveis, a exemplo do ensaio eletroquimioluminométrico (ECLIA), níveis acima de 0,3 UI/L são considerados indicativos de eixo puberal ativado e, portanto, condizentes com o início da puberdade.

Contudo, vale ponderar que, inicialmente, o LH aumenta durante o período noturno e, portanto, a presença de valores indetectáveis não exclui completamente a hipótese de PPC. Dessa forma, diante de valores de LH pré-púberes em contexto clínico apropriado, uma segunda dosagem basal e/ou o teste do GnRH devem ser feitos.

Os níveis de FSH, por sua vez, mostram considerável sobreposição entre os períodos pré-puberal e puberal

e, por isso, precisam ser interpretados à luz da clínica e em conjunto com os demais testes.

A testosterona, preferencialmente dosada por cromatografia líquida (HPLC) acoplada à espectrometria de massas em tandem (MS/MS), configura um excelente marcador de precocidade sexual em meninos, tanto na PPC quanto na PPP.

Nas meninas, estradiol indetectável não afasta o diagnóstico e tende a aumentar progressivamente durante os estágios puberais.

Convém assinalar que os níveis de inibina B também aumentam no início da puberdade em ambos os sexos e ao longo dos estágios de Tanner, motivo pelo qual sua dosagem representa um bom marcador para seguimento, quando disponível.

O que é o teste de estímulo com GnRH?

Mediante um valor de LH basal pré-púbere, ou seja, menor que 0,3 UI/L, com quadro clínico de puberdade precoce, deve-se realizar teste do GnRH ou, na impossibilidade deste, o teste com agonista de GnRH *depot*.

O teste do GnRH consiste na infusão endovenosa de 100 mcg de LHRH em *bolus* e na dosagem de LH e FSH nos tempos basal, 15, 30 e 60 minutos.

Um valor de LH superior a 4,1 UI/L, nas meninas, ou superior a 3,3 UI/L, nos meninos, dosado pelo método ECLIA, indica eixo puberal ativado.

Já no teste com agonista de GnRH *depot*, são administrados 3,75 mg de acetato de leuprorrelina por via intramuscular e feitas dosagens de LH nos tempos basal e após 120 minutos da aplicação.


Um valor de LH, pós-estímulo, superior a 8 UI/L aponta eixo puberal ativo no sexo feminino. ▶

Exames de imagem para a investigação da puberdade precoce

<p>Radiografia para determinação da idade óssea</p>	<p>Costuma ser recomendada para todas as crianças com suspeita de puberdade precoce e auxilia tanto o diagnóstico diferencial quanto a avaliação do possível impacto da condição à estatura final. A avaliação dos ossos da mão e do punho permite verificar a sequência de aparecimento e morfologia dos centros de ossificação das falanges, metacarpos, ossos do carpo, rádio e ulna, assim como a fusão das epífises com as diáfises, o que possibilita examinar a predição do crescimento e desenvolvimento do paciente.</p> <p>O método de avaliação de Greulich & Pyle é o mais utilizado e consiste em um atlas com padrões de idade óssea desde o nascimento até os 19 anos, para os meninos, e até os 18 anos, para as meninas.</p>
<p>Ultrassonografia pélvica</p>	<p>Está indicada, nas crianças do sexo feminino, para a pesquisa de sinais de estímulo hormonal no útero e nos ovários, bem como de cistos ou, eventualmente, de tumores ovarianos.</p> <p>Avaliação uterina: a morfologia, as dimensões uterinas e a presença de eco endometrial configuram os parâmetros mais específicos para essa investigação. Aspectos como comprimento uterino acima de 4,5 cm, espessura do corpo maior que 1,0 cm, presença de eco endometrial, volume do útero usualmente superior a 4,0 cm e predomínio do corpo em relação ao colo do útero sugerem fortemente resposta a estímulo hormonal.</p> <p>Avaliação ovariana: mostra-se menos específica que a uterina. Em geral, o ovário pré-púbere é menor que 1,5 cm³ até os 8 anos de idade e pode chegar a 2,0 cm³ após essa faixa etária, atingindo um volume em torno de 3,0 cm³, no período pré-menarca imediato, e acima de 4,0-5,0 cm³, na puberdade. A presença de folículos até 9,0 mm não deve ser valorizada, pois podem estar presentes desde o nascimento, porém há descrições de cistos funcionais quando acima de 1,0 cm.</p>
<p>Ultrassonografia pélvica com Doppler</p>	<p>A avaliação das artérias uterinas com Doppler contribui tanto no diagnóstico como no acompanhamento do tratamento das crianças com sinais de estímulo hormonal. A mudança no padrão do fluxo e nos índices de pulsatilidade dessas artérias pode ser observada ao longo do desenvolvimento da puberdade (classificados em pré-puberal, puberal intermediário e puberal avançado) e do tratamento, com a reversão do padrão do fluxo antes da normalização da morfologia e das medidas do útero.</p>
<p>Ressonância magnética da sela turca</p>	<p>A ressonância magnética (RM) da região hipotálamo-hipofisária é o método de imagem mais apropriado para afastar as causas orgânicas de puberdade precoce relacionadas ao SNC. Recomenda-se que o exame seja feito em todos os meninos com PPC. Para as meninas, sugere-se a RM para todas as pacientes que iniciaram o quadro antes dos 6 anos; após essa idade, a recomendação deve ser individualizada.</p>

A utilidade dos testes genéticos

Alterações genéticas específicas têm sido associadas à PPC, embora, dentro do conhecimento atual, respondam por uma pequena porcentagem dos casos. Dessa forma, a investigação, quando disponível, pode ser realizada nos casos idiopáticos com história familiar relevante.

A tabela abaixo expõe as características dos principais genes envolvidos nos casos monogênicos não síndrômicos. O painel genético para puberdade precoce oferecido pelo Grupo Fleury inclui a análise desses genes. 

Principais genes envolvidos na PPC de etiologia monogênica não síndrômica

Gene	Proteína codificada	Tipo de mutação	Comentários
KISS1	Kisspeptina 1	Ganho de função	A sinalização KISS1/KISS1R é essencial para estimular a secreção do GnRH e, portanto, para o início do desenvolvimento puberal.
KISS1R	Receptor da kisspeptina 1		
MKRN3	Makrin ring finger protein 3	Perda de função	A MKRN3 desempenha um papel importante no bloqueio do início puberal. A PPC se desenvolve nos casos de variante patogênica herdada do pai.
DLK1	Proteína DLK1	Perda de função	Relacionada a casos muito raros de PPC, ocorre apenas diante de variantes patogênicas herdadas do pai.

Ficha técnica

Painel genético para puberdade precoce	
Método	Sequenciamento de nova geração (NGS)
Genes analisados	CYP19A1, DLK1, GNAS, GNRH1, KISS1, KISS1R, LHCGR, MKRN3
Amostra	<ul style="list-style-type: none"> • Sangue periférico para a coleta nas unidades • Saliva ou swab de bochecha para exames solicitados via plataforma Fleury Genômica, com envio de kit de coleta ao domicílio

Consultoria médica:




Dr. Daniel Jarovsky
Consultor médico em imunizações
daniel.jarovsky@grupofleury.com.br

Vacina recombinante contra o herpes-zóster

é a principal estratégia na prevenção da doença

▶ **Indicação se estende a idosos, imunossuprimidos e mesmo a quem já teve o quadro**



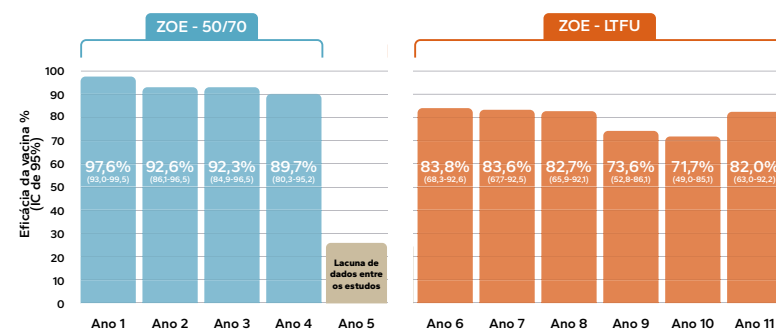
Vacinas são administradas a indivíduos suscetíveis para proteção contra determinado patógeno e, como regra universal, visam a prevenir a infecção ou a doença primária. De forma não convencional, os imunizantes contra o herpes-zóster (HZ) se direcionam a pessoas que já foram previamente infectadas pelo vírus varicela-zóster (VZV) e abrigam sua forma latente, tendo, assim, o objetivo de impedir a reativação do agente na forma de zóster.

Diferentemente do primeiro imunizante contra o HZ, composto por vírus vivo atenuado (Zostavax®, MSD; indisponível no Brasil desde junho/2022), a vacina inativada recombinante (Shingrix®, GSK) é subunitária – portanto, não viva – e contém a glicoproteína E (gE) associada ao adjuvante AS01B. Elemento mais abundante no VZV e nas células infectadas pelo vírus, a gE é essencial para a replicação e a disseminação viral, além de configurar o principal alvo da resposta imunológica específica contra o agente mediada pelos linfócitos T CD4+.

Essa composição confere à vacina um perfil imunogênico significativamente superior ao produto anteriormente comercializado. De fato, ensaios clínicos randomizados e controlados por placebo de fase 3 mostraram uma eficácia do produto da ordem de 97,2% e de 91,3% para a prevenção da doença em adultos com idades iguais ou superiores a 50 e 70 anos, respectivamente. Já em relação à neuralgia pós-herpética, tais índices alcançaram 100% e 88,8%. O seguimento de 11 anos destes estudos pivotais indicam persistência da eficácia contra HZ em mais

de 70% dos participantes imunizados (figura abaixo). Além disso, estudos recém-publicados demonstram uma relação causal entre vacinação contra herpes-zóster e redução de diagnósticos de demência. Trata-se de resultados promissores e intrigantes, que alimentam o conceito dos efeitos heterólogos das vacinas e de potencial interesse adicional sobre esse importante imunizante.

Dessa maneira, tanto a Sociedade Brasileira de Imunizações (SBIIm) quanto a Sociedade Brasileira de Geriatria e Gerontologia (SBGG) recomendam a



Referências: Strezova A, Diez-Domingo J, Tinoco JC, et al. Apresentado no: ECCMID 2024; 27–30 Abril 2024; Barcelona, Espanha; Open Forum Infect Dis. 2022;9(10):ofac485; Clin Infect Dis. 2022;74:1459–1467.

vacina inativada como estratégia de prevenção do HZ e suas complicações para todo adulto imunocompetente com idade maior ou superior a 50 anos e para pessoas em condições de imunossupressão ou risco aumentado para a doença a partir dos 18 anos.

Devido à sua elevada eficácia, esse imunizante está indicado inclusive para aqueles que receberam previamente a vacina atenuada, podendo ainda ser usado em pessoas que foram imunizadas para varicela, desde que respeitado, para as duas situações, um intervalo de dois meses entre as aplicações. Mesmo indivíduos que já desenvolveram HZ têm a imunização com Shingrix® recomendada após a resolução do quadro agudo.

A vacina inativada é administrada por via intramuscular em duas doses, com intervalo de dois meses entre elas. As principais reações adversas incluem alterações no local de injeção (como dor, eritema e edema) e sintomas sistêmicos leves (fadiga, mialgia e cefaleia), tipicamente autolimitados.

ADULTOS IMUNOSSUPRIMIDOS TAMBÉM PODEM (E DEVEM!) SE IMUNIZAR CONTRA O HZ

Em 2021, o FDA aprovou a Shingrix® para uso em adultos com 18 anos ou mais que apresentam risco aumentado atual ou futuro para a HZ devido à imunossupressão, causada por doença conhecida ou tratamento.

Ensaios clínicos mostraram perfil de segurança e imunogenicidade adequados em pacientes submetidos a transplante autólogo de células-tronco hematopoiéticas, em pessoas com tumores sólidos (antes ou durante a quimioterapia), em indivíduos com neoplasias hematológicas (durante ou após terapia imunossupressora), em transplantados renais cronicamente imunossuprimidos e pessoas vivendo com HIV/Aids. Esses estudos respaldaram a indicação nesse grupo populacional de grande suscetibilidade à doença.

O esquema de vacinação para essa população é o mesmo preconizado para os imunocompetentes, entretanto há necessidade de orientações individuais, sobretudo relacionadas ao melhor momento para aplicação do imunizante, de acordo com a condição de base.

Sobre o herpes-zóster

Herpes-vírus de característica neurotrópica, o VZV causa duas diferentes doenças: a varicela, que é a infecção primária e disseminação do microrganismo, e o HZ, resultante da reativação e da subsequente replicação viral localizada. Tanto a recuperação da varicela quanto a latência do vírus nos gânglios sensoriais dependem da resposta imunológica mediada pelos linfócitos T.

O HZ se manifesta tipicamente por um exantema vesicular unilateral, limitado ao dermatomo inervado por uma raiz dorsal ou nervo craniano, acompanhado frequentemente por dor neuropática intensa, que pode persistir por semanas, meses ou anos, conhecida como neuralgia pós-herpética. Essa manifestação neurológica configura uma das complicações mais incapacitantes da doença, particularmente em idosos e imunocomprometidos. Outros eventos graves que podem decorrer do quadro incluem envolvimento oftalmológico, alterações neurológicas e maior risco de acidente vascular cerebral e doença coronariana aguda.

O risco de desenvolvimento de HZ é determinado por fatores que influenciam a relação vírus-hospedeiro e incluem integridade da imunidade celular (comprometida em situações de imunocomprometimento primário ou iatrogênico), imunossenescência e determinantes genéticos.

Estudos mostram uma incidência global que varia de 3-5/1.000 pessoas por ano na população geral e de 5,23-10,9/1.000 pessoas por ano no grupo com idade igual ou superior a 50 anos. Ao longo da vida, a frequência acumulativa ultrapassa os 30% e aumenta com a idade, a ponto de metade dos indivíduos com mais de 85 anos terem apresentado a doença.

Diversos estudos epidemiológicos têm mostrado um aumento de casos de HZ nas últimas décadas, mesmo em países onde quase não se observa mais a varicela. Nesse cenário, a imunização para a população elegível merece ser estimulada.

MAIS DE 200 EXAMES

genéticos

nas áreas de Oncologia, Cardiologia, Neurologia, Pré e Neonatal, Hematologia, Genética Médica, Endocrinologia e Psiquiatria

Para médicos, oferecemos suporte
PRÉ E PÓS-EXAME:

ASSESSORIA MÉDICA

Para análise dos pedidos médicos e discussão de casos.

CONSULTORIA TÉCNICA

Em relação à codificação TUSS e obrigatoriedade do ROL e DUT.

ATENDIMENTO EM TODO O PAÍS E AMÉRICA LATINA

Com unidades próprias, atendimento móvel e Kit de coleta enviado para a casa do paciente.



Para saber mais, acesse:
www.fleurygenomica.com.br

Núcleo de Atendimento:
☎ 3003.5001 e 📞 (11) 3003.5001

Maioria dos exames coletados por sangue, saliva e swab



EQUIPE DA GENÉTICA MULTIDISCIPLINAR E COM SUPORTE AO MÉDICO E PACIENTE

SÃO PAULO



Dra. Bianca Linnenkamp
Geneticista com residência em genética médica pelo HCFMUSP, graduação em medicina e mestrado pela PUCPR.



Dra. Caroline Olivati
Geneticista com graduação pela PUC –Sorocaba e residência em genética pela FMUSP.




Dra. Daniele Paixão
Médica Oncogeneticista, mestra e doutora em Oncologia pelo A.C.Camargo Cancer Center, médica titular do A.C.Camargo e IBCC.



Dr. Gustavo Spolador
Médico Geneticista pela FMUSP. Áreas de interesse: Genética Molecular e Erros Inatos do Metabolismo



Dra. Julia Abrahão
Geneticista com residência em genética médica pelo HCFMUSP, graduação em medicina pela PUC – Campinas.




Dra. Vanessa Monteleone
Geneticista com residência em genética médica pelo HCFMUSP e Instituto da Criança - ICR.



Dr. Wagner Baratela
Geneticista com residência em genética médica pela FMRP-USP e doutorado em genética médica pela USP.

RIO GRANDE DO SUL



Dra. Andrea Kiss
Geneticista com graduação e mestrado pela UFRGS Médica da Santa Casa de Porto Alegre.

PERNAMBUCO



Dra. Christine Chung
Médica geneticista pela FMUSP-SP atuando no Real Hospital Português (UCMF-PE), Fellow em Genética Molecular (CHOP - The Children's Hospital of Philadelphia) e membro da Câmara Técnica de Genética Médica do CREMEPE.

RIO DE JANEIRO E ESPÍRITO SANTO



Dra. Anneliese Barth
Geneticista do Instituto Nacional de Saúde da Mulher, da Criança e do Adolescente, com doutorado pelo IFF/ Fiocruz.

PARANÁ



Dr. Israel Gomy
Geneticista com doutorado em Oncologia pelo AC Camargo e pós-doutorado em Oncologia pela Harvard.

BRASIL



Dra. Larissa Bueno
Oncogeneticista, com residência em genética médica pela UNIFESP.

Cobertura nos principais CONVÊNIOS NACIONAIS:

Para realizar exame de Genômica via convênio, o paciente deve entrar em contato com o Núcleo de Atendimento. Importante ter em mãos os documentos necessários:

- ✓ Pedido médico
- ✓ Relatório médico
- ✓ Laudo de exames anteriores (se houver)
- ✓ Documentos com CPF
- ✓ Foto da carteirinha do convênio

BENEFÍCIOS PARA PACIENTE PARTICULAR:

Condições especiais para a realização de exames genéticos.



Aproxime a câmera do seu celular no QR code e saiba mais



 **Grupo Fleury** | Paixão pelas pessoas e pelo que fazemos.




 (84) 4004-3220 



Aponte a câmera
do seu celular para os
QR Codes e realize seus
exames onde preferir
com isenção de taxa




CENTRO DE
patologia clínica
 (84) 4004-3220 